

"مقاله پژوهشی"

اثرات نونیل فنل بر بافت تخمدان و بیضه ماهیان نابالغ قزل‌آلای رنگین‌کمان (*Oncorhynchus mykiss*)

کاوه احمدپناه^۱، مهدی سلطانی^{۲*}، هومن رجبی اسلامی^۱، مهدی شمسایی مهرجان^۱

۱- گروه شیلات، واحد علوم و تحقیقات، دانشگاه آزاد اسلامی، تهران، ایران

۲- گروه بهداشت و بیماری‌های آبزیان، دانشکده دامپزشکی، دانشگاه تهران، تهران، ایران و استاد وابسته دانشکده دامپزشکی، دانشگاه مرداک، پرت، استرالیا

تاریخ پذیرش: ۱۴۰۱/۱/۱۹

تاریخ دریافت: ۱۴۰۰/۱۰/۱۰

چکیده

نونیل فنل به‌عنوان یک ترکیب مختل‌کننده غدد درون‌ریز بطور وسیعی در صنایع مختلف کاربرد دارد. تخمین زده می‌شود که مقادیر هنگفتی از این ترکیب استروژنیک بطور سالانه وارد منابع آبی می‌شود. در این تحقیق به مطالعه سمیت تحت‌کشنده این ترکیب شبه‌استروژنی بر توسعه‌گناد و تغییرات آسیب‌شناسی بافتی بیضه و تخمدان ماهی قزل‌آلای رنگین‌کمان پرداخته شد. برای این منظور ۳۶۰ عدد ماهی قزل‌آلای رنگین‌کمان با میانگین وزنی 5 ± 115 گرم بطور تصادفی به ۶ گروه با سه تکرار تقسیم شدند. به صورت تزریق درون‌صفافی در مواجهه با دوزهای تصاعدی نونیل فنل (۱۰، ۵۰ و ۱۰۰ میکروگرم در گرم وزن ماهی)، یک غلظت ۱۷- بتا استرادیول (E2) (۲ میکروگرم در گرم وزن ماهی) و کنترل حلال (اتانول و روغن نارگیل) قرار گرفتند، درحالی‌که در ماهیان کنترل هیچگونه تزریقی صورت نگرفت. تزریق‌ها سه بار و در روزهای ۷، ۱۴ و ۲۱ در غلظت کامل انجام پذیرفت. نمونه‌برداری بافتی گنادها در روز بیست و یکم انجام شد. نمونه‌های گناد در محلول بوئن تثبیت شده و مطابق روش استاندارد بافت‌شناسی از آنها مقاطع ۶ میکرونی تهیه و به روش هماتوکسیلین-ئوزین رنگ آمیزی شدند. سپس با استفاده از میکروسکوپ نوری مورد مطالعه قرار گرفتند. نتایج نشان داد که رشد اووسیت‌ها تحت تأثیر تیمارهای مختلف نونیل فنل و E2 قرار گرفته‌است، درحالی‌که تغییری در مراحل اسپرماتوژنز مشاهده نشد. علاوه بر این، ضایعات هیستوپاتولوژیک مختلفی در بافت‌های تخمدان و بیضه ماهی‌های در معرض غلظت‌های مختلف نونیل فنل مشاهده شد. بطوریکه با افزایش غلظت این اثرات واضح‌تر و شدیدتر شد. تغییرات هیستوپاتولوژیک تخمدان شامل اووسیت‌های آترتیک، هایپرپلازی سلول‌های گرانولوزا، پیکنوزه شدن هسته، واکوئولاسیون سیتوپلاسمی، تخریب گرانول‌های زرده و فروپاشی هسته بود. هایپرپلازی بافت بینینی، فیروزه شدن لوبول‌ها، هایپرتروفی سلول‌های سرتولی، توزیع غیر نرمال و دژنره شدن سلول‌های اسپرماتوگونیا، پیدایش واکوئل سلولی و نکروزه شدن هسته از مهمترین ضایعات بافتی مشاهده شده در بافت بیضه بود. بطور کلی، نتایج نشان داد که نونیل فنل می‌تواند تأثیرات قابل توجهی بر مراحل تکوین سلول‌های جنسی داشته باشد و باعث بروز تغییرات هیستوپاتولوژیکی در بافت تخمدان و بیضه گردد.

کلمات کلیدی: نونیل فنل، آسیب‌شناسی بافتی، بیضه، تخمدان، قزل‌آلای رنگین‌کمان.

مقدمه

کیفیت و سلامت آب زیستگاه آبریان نقش مهمی در رشد و نمو و تولید مثل ماهیان دارد و ورود مواد سمی در منابع آبی می‌تواند تأثیرات جدی بر گنادها داشته باشد (Massar et al., 2014). امروزه تغییر در تعادل جمعیت های نر و ماده آبریان به دلیل کاهش قدرت باروری و اختلال در تولید مثل طبیعی از عوامل کاهش جمعیت و خطر انقراض برخی از گونه ها معرفی شده است (Luna and Coady, 2016). از جمله آلاینده هایی که امروزه در اکوسیستم های آبی بسیار مطرح می‌باشند، مواد شیمیایی تحت عنوان مواد مختل کننده غدد درون ریز (EDCs) می‌باشند، که به علت ایجاد اثرات منفی بر انسان و سایر موجودات مورد توجه هستند. تاکنون در حدود ۸۰۰ ماده شیمیایی که دارای توانایی ایجاد تداخل در جنبه های مختلف عملکرد سیستم غدد درون ریز هستند، شناسایی شده است (Bergman, 2013). مطالعات مختلف نشان می‌دهد که ترکیبات مختل کننده آندوکروینی استروژنی (EEDC) می‌توانند از طریق شیوه های مختلف و با توجه به نوع ترکیب، سطح آلودگی و استراتژی تولید مثلی گونه هدف، اثرات مختلفی روی گناد و فرآیند گامتوزن داشته باشند (Weber et al., 2017).

نونیل فنل اتوکسیلات بطور وسیعی در ساخت مواد شوینده، حشره کش ها، علف کش ها، آنتی اکسیدان ها، روان کننده ها (امولسیفایرها) و پلاستیک کاربرد دارد (De Bruin et al., 2017). استفاده گسترده از آن در صنایع مختلف منجر به رهايش مقادير زياد اين تركيب از طريق پساب های صنعتی، کشاورزی و شهری به اکوسیستم های آبی شده است (Maruya et al., 2015). نونیل فنل اتوکسیلات در محیط های آبی در

اثر تجزیه میکروبی به مونومر سازنده خود یعنی نونیل فنل تجزیه می‌شود که در محیط سمی تر و پایدارتر است (Rivero et al., 2008). حضور آن در رودخانه-ها، دریاچه‌ها، آب‌های ساحلی، خورها و رسوبات در مقادیر مختلف گزارش شده است (Soares et al., 2008). علی‌رغم مطالعات پایش محیطی بسیار وسیع نونیل فنل در دیگر نقاط جهان، متأسفانه در کشور ما خلاء این موضوع قابل مشاهده است. یکی از مطالعه مستند اندازه‌گیری نونیل فنل در ایران توسط Mortazavi و همکاران (2012) نشان داد که میزان نونیل فنل در رسوبات سطحی تالاب انزلی، به عنوان یکی از مهمترین اکوسیستم‌های آبی کشور، در محدوده $29 - 0.06 \mu\text{g/g dw}$ بود و طبق این گزارش سطح بالایی از نونیل فنل به ترتیب با $8/17$ ، $10/43$ و 29 میکروگرم در گرم وزن خشک در عضله و کبد ماهی کپور معمولی و رسوبات اندازه‌گیری شد. نونیل فنل یک ترکیب چربی دوست است و متعاقباً توانایی تجمع زیستی در موجودات آبرزی را دارد (Lee et al., 2015)، بنابراین در شبکه غذایی می‌تواند از سطحی به سطح دیگر منتقل شود و بزرگنمایی زیستی رخ دهد (Isidori et al., 2006). شباهت ساختاری نونیل فنل با هورمون ۱۷-بتا استرادیول باعث می‌شود که این ترکیب در بدن موجودات مانند استروژن عمل نموده و حتی در اتصال به گیرنده‌های استروژنی با ۱۷-بتا استرادیول رقابت کند (Lee et al., 1996). تحقیقات انجام شده نشان داد که غلظت‌های مختلف نونیل فنل در ماهیان می‌تواند باعث افزایش مرگ و میر، کاهش باروری، افزایش تولید تخم های ناتوان، رفتارهای استرسی، کاهش وزن، شیوع دو جنسیتی، تغییرات ظاهری، رشد غیر نرمال گنادها، کاهش بقاء لاروها،

قزل آلالی ماهی چال استان لرستان خریداری شد. ماهی‌ها با تانکرهای مخصوص حمل و نقل زنده ماهی مجهز به سیستم هوادهی استاندارد به کارگاه تکثیر و پرورش ماهی "آبزی اکسیر کوثر" احمد آباد مستوفی تهران انتقال یافتند. ماهی‌ها در یک طرح کاملاً تصادفی در قالب ۶ تیمار با سه تکرار و با تراکم ۲۰ عدد ماهی به ازای هر تکرار در ۱۸ تانک فایبر گلاس ۱۰۰۰ لیتری با هوادهی ثابت (با استفاده از سنگ هوا متصل به سیستم هوادهی مرکزی) و جریان آب مداوم با نرخ سرعت ۱۰ تا ۱۲ لیتر در دقیقه و تحت شرایط نوری ۱۲:۱۲ (تاریکی:روشنایی) و دمای ۱۵-۱۴ درجه سانتی‌گراد نگهداری شدند. با استفاده از مطالعات انجام شده تیمارهای آزمایشی بر اساس گروه کنترل، گروه کنترل حامل یا منفی (اتانول+ روغن نارگیل)، سه دوز تصاعدی نونیل فنل (۱۰، ۵۰ و ۱۰۰ میکروگرم بر گرم وزن بدن) (Hughes and Gallagher, 2004, Syasina and Shved, 2015) و یک دوز ۱۷- بتا استرادیول (کنترل مثبت: ۲ میکروگرم بر گرم وزن بدن) (Zaccaroni *et al.*, 2009) تعیین گردید. در یک پروتکل جامع بر اساس روش استاندارد سازمان همکاری و توسعه اقتصادی، تغییرات ایجاد شده توسط تیمار ۱۷- بتا استرادیول جهت آزمون فرضیه اثر استروژنیک نونیل فنل مورد بررسی قرار گرفت (OECD, 2009). غذاهای ماهی‌ها در طول دوره سازگاری به مدت دو هفته با غذای تجاری ماهی قزل-آلا (GFT2) تهیه شده از شرکت فرادانه به میزان ۱/۵ درصد وزن بدن و یک بار در روز در ساعت ۹ صبح و تا ۲۴ ساعت قبل از اولین تزریق انجام شد. به منظور مواجهه ماهی‌ها با نونیل فنل (CAS No. 84852-3) با درجه خلوص ۹۳/۷ درصد (Sigma, USA) و ۱۷- بتا

تأخیر در ساکن شدن و تغییر نسبت جنسی به سمت جنس ماده (مؤنث سازی) گردد (Vazquez *et al.*, 2005; Wu *et al.*, 2014; Watanabe *et al.*, 2017). بطور کلی آلاینده‌هایی نظیر نونیل فنل که در ماهی‌ها اثرات کشنده دارند، در غلظت‌های زیر کشنده موجب بروز تغییرات فیزیولوژیک می‌گردند و این تغییرات به نوبه خود بر توانایی ماهی برای تحمل تنش زیست محیطی اثر می‌گذارد. لذا با بررسی آسیب‌هایی که ممکن است در اثر عملکرد این آلاینده‌ها بوجود آید، می‌توان درک بهتری از نقش زیستی و فیزیولوژیک آنها به دست آورد (Verslycke, 2002). مطالعه بافت شناسی و هیستوپاتولوژیک گنادها می‌تواند به عنوان ابزاری قدرتمند در تجزیه و تحلیل اثرات مضر ترکیبات شبه استروژنی بر ماهیان مورد استفاده قرار گیرد (Yang *et al.*, 2008). بنابراین هدف از این پژوهش کسب اطلاعات در ارتباط با اثرات احتمالی غلظت‌های مختلف نونیل فنل بر بلوغ گناد به عنوان یک ترکیب شبه استروژنیک و بررسی آسیب شناسی بافت گناد در ماهی‌های نر و ماده قزل آلالی رنگین کمان نابالغ و مقایسه تغییرات با تیمار E2 توسط میکروسکوپ نوری بود. در این پژوهش از ماهی قزل آلالی رنگین کمان به دلیل اهمیت و سهم تولید قابل توجه در صنعت تکثیر و پرورش ماهیان و همچنین داشتن اطلاعات و شناخت مناسب از شرایط بیولوژیکی و فیزیولوژیکی آن استفاده شد.

مواد و روش‌ها

تعداد ۳۶۰ عدد ماهی قزل آلالی رنگین کمان (نر و ماده) با میانگین وزنی اولیه 115 ± 5 گرم (۳۱۰ روز پس از تخم‌گذاری) از مزرعه تکثیر و پرورش ماهی

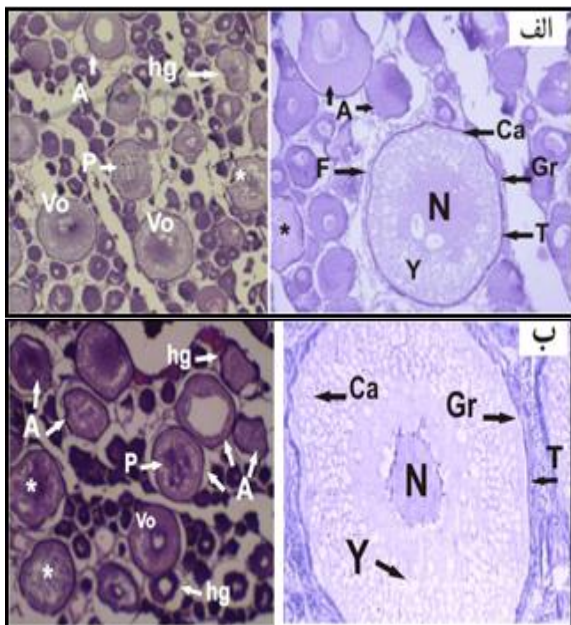
استرادیول (Sigma, USA) از سرنگ انسولین ۱ میلی لیتری به صورت تزریق داخل صفاقی (intraperitoneal injection) استفاده شد (Christiansen *et al.*, 1998; Yadetie *et al.*, 2002). به این منظور پس از بیهوش کردن ماهی ها با ۲- فنوکسی اتانول ۰/۱ درصد (Merck, Germany)، ماهی ها با ترازوی دیجیتال (با دقت ۰/۱ گرم) توزین و بر اساس وزن، تزریق در بین باله شکمی و باله مخرجی در ناحیه صفاق انجام پذیرفت. حجم تزریقی ۲ میلی لیتر به ازاء هر کیلوگرم وزن بدن از محلول متناسب با تیمار بود و گروه کنترل حلال فقط ۲ میلی لیتر به ازاء کیلوگرم وزن بدن حلال دریافت کردند. تزریق در روزهای صفر، هفتم و چهاردهم انجام و در روز ۲۱م، ۱۲ عدد ماهی از هر تیمار توسط ۲- فنوکسی اتانول ۰/۱ درصد بیهوش و سپس کالبد شکافی و گنادها جداسازی شدند. با استفاده از لوب گنادها بر اساس شکل ظاهر بررسی و جنسیت تعیین گردید (Biswas, 1993; Genten *et al.*, 2009). سپس گنادها در ویال های حاوی محلول بوئن به عنوان عامل تثبیت کننده به مدت ۲۴ تا ۴۸ ساعت ذخیره شدند و سپس به الکل ۷۰٪ منتقل شدند. سپس در آزمایشگاه شیلات مجتمع آزمایشگاهی زکریای رازی دانشگاه علوم و تحقیقات تهران عمل آبرگیری با قرار دادن نمونه ها در یک سری از الکل های اتیلیک با درجه صعودی انجام پذیرفت. پس از این مرحله نمونه ها با استفاده از گزلیل شفاف سازی شده و توسط پارافین قالب گیری شدند و با استفاده از میکروتوم دوار مدل LEICA-RM2255 از نمونه های قالب گیری شده برش هایی به ضخامت ۶ میکرومتر تهیه شد. پس از قرار دادن برش های پارافینی حاوی بافت روی لام، رنگ آمیزی با روش هماتوکسیلین - ائوزین (H&E)

و با دستگاه خودکار (Microm-HN1S70) انجام پذیرفت (Bancroft and Gamble, 2008). در ادامه با استفاده از چسب انتلان لامل با زاویه ۴۵ درجه روی لام قرارداداده شد. در نهایت از بافت های تخمدان و بیضه ماهی های متعلق به تیمارهای مختلف ۳ تا ۵ لام تهیه شد. سپس با کمک میکروسکوپ نوری (Nikon-Eclipse.TS100) مجهز به دوربین دیجیتال و متصل به مانیتور از نمونه ها تصاویری با بزرگنمایی ۴۰ و ۱۰۰ عدسی شیئی تهیه گردید (Koc *et al.*, 2008).

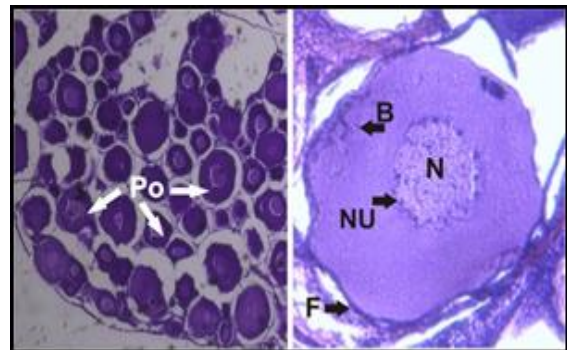
نتایج

در بررسی مقاطع بافتی تخمدان در ۶ گروه آزمایشی، سه مرحله از مراحل بلوغ تخمدان شامل مرحله پیش هستکی، کورتیکال آلونلی و ویتلوزنز در ماهی قزل آلاهی رنگین کمان مشاهده شد، در حالیکه هیچ یک از مراحل پایانی شامل مرحله بلوغ و رسیدگی تخمک مشاهده نشد. نتایج حاصل از بررسی بافت ها نشان داد که در دو تیمار شاهد و کنترل حلال، اووسیت ها در مرحله پیش هستکی قرارداداشتند (شکل ۱). در مقاطع تخمدانی ماهیان در معرض ۱۰ میکروگرم بر گرم وزن بدن نونیل فنل اغلب اووسیت ها در حال رشد و در مرحله کورتیکال آلونلی قرارداداشتند. مرحله کناری شدن ذرات (کورتیکال آلونلی) از طریق ظهور ذرات کناری و چربی مشخص شد. همچنین هستک ها بطور پراکنده در غشاء هسته دیده شد و اجسام بالیانی ناپدید گردید (شکل ۲).

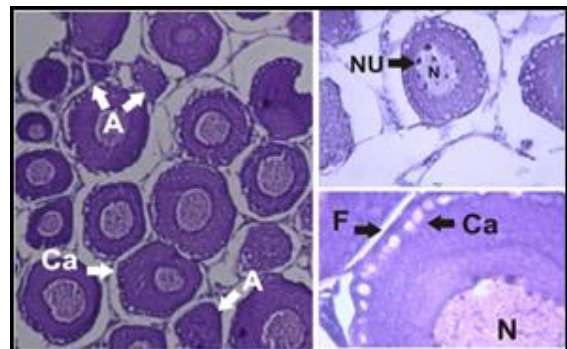
آترتیک و دژنره شده (بخصوص اووسیت های پری ویتلوژنیک و ویتلوژنیک)، هایپرپلازی در سلول های گرانولوزای اطراف فولیکول، پیکنوزه شدن هسته، واکولاسیون سیتوپلاسمی، فروپاشی هسته و چروکیدگی غشاء اطراف اووپلاسم با افزایش غلظت بود. همچنین گرانول های زرده در برخی از اووسیت های ویتلوژنیک دچار تخریب شدند. در مقاطع بافتی تخمدان ماهیان تیمار E2 اووسیت ها در مرحله ویتلوژن قرار داشتند، بطوریکه ذرات زرده ای با منشاء خارج سلولی بصورت توده های گرد قابل مشاهده بود و عرض غشاء و حجم سلول نیز افزایش یافته بود. همچنین فولیکول های آترزیا شده نیز در این تیمار مشاهده شد (شکل ۴).



شکل ۳: مقطعی از بافت تخمدان ماهی قزل آلا رنگین کمان در معرض الف) ۵۰ و ب) ۱۰۰ میکروگرم در گرم نونیل فنل. فاز غالب اووسیت ها در مرحله III و IV (کورتیکال آلونلی و زرده سازی (ویتلوژن)) Vo: اووسیت ویتلوژنیک N: هسته، Nu: هستک، Ca: کورتیکال آلونلی، F: لایه فولیکول، T: لایه تکا، Gr: لایه گرانولوزا، A: اووسیت آترتیک hg: هایپرپلازی سلول های گرانولوزا، P: پیکنوزه شدن هسته، *: واکولاسیون سیتوپلاسم (H&E 40, 100X).



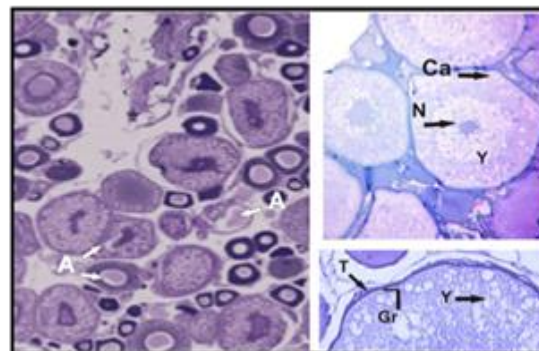
شکل ۱: مقطعی از بافت تخمدان ماهی قزل آلا رنگین کمان - گروه شاهد. اووسیت ها در مرحله II (مرحله پیش هستکی: Po) - N: هسته، Nu: هستک، B: اجسام بالیانی (H&E 40, 100X).



شکل ۲: مقطعی از بافت تخمدان ماهی قزل آلا رنگین کمان در معرض ۱۰ میکروگرم در گرم نونیل فنل. فاز غالب اووسیت ها در مرحله III (کورتیکال آلونلی). N: هسته، Nu: هستک، Ca: کورتیکال آلونلی، F: لایه فولیکول، A: اووسیت آترتیک. (H&E 40, 100X).

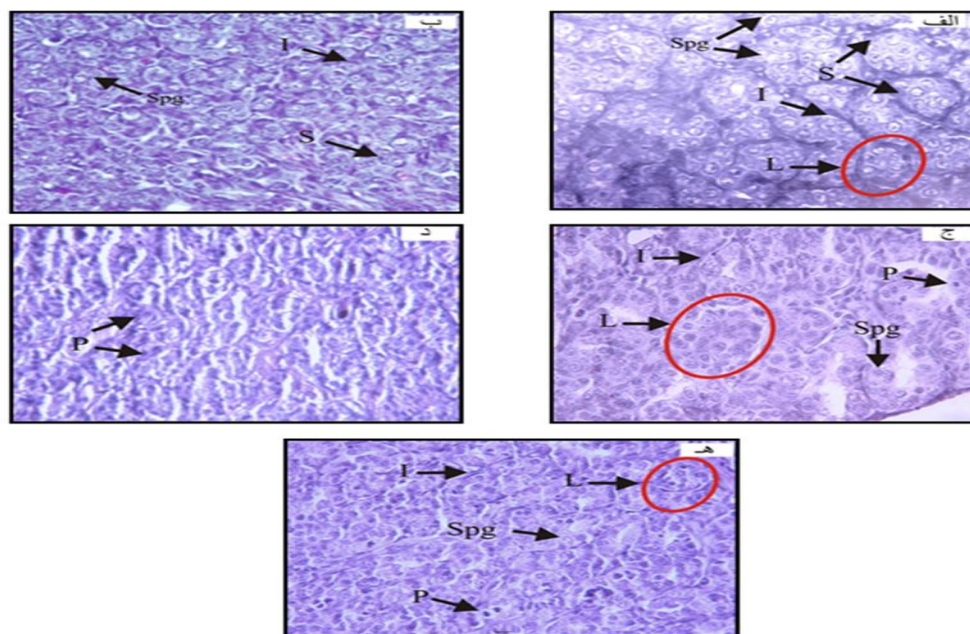
در مقاطع تخمدانی ماهیان در معرض غلظت های ۵۰ و ۱۰۰ میکروگرم بر گرم وزن بدن نونیل فنل اغلب اووسیت ها در مرحله کورتیکال آلونلی و زرده سازی اولیه بودند و ویتلوژن از طریق افزایش ویتلین سیتوپلاسم قابل مشاهده بود. همچنین ضخامت لایه های فولیکولی تکا و گرانولوزا در غشاء اووسیت بطور قابل توجهی افزایش یافته بود. زرده سازی در حواشی سیتوپلاسم شروع و وزیکول های زرده به شکل گلبولی در بین وزیکول های لیپیدی در سیتوپلاسم توزیع شده بودند (شکل ۳). از مهمترین آسیب های هیستوپاتولوژی در تیمارهای نونیل فنل مشاهده افزایش فولیکول های

میکروسکوپی در تیمارهایی که در معرض غلظت های متفاوت نونیل فنل و E2 قرار داشتند، تغییرات هیستوپاتولوژیکی وسیعی مشاهده شد و شدت آسیب ها با افزایش میزان غلظت افزایش یافت، بطوریکه توزیع و نظم لوپول ها دچار ناهنجاری، کیست های لوپولی تخریب و اسپرماتوگونی ها بصورت پراکنده و با غشای نامنظم حضور داشتند. همچنین آتروفی شدید در نواحی بین لوپول ها (بافت بینابینی)، هایپر تروفی سلول های سرتولی، پیدایش واکوئل های سلولی و نکروزه شدن هسته برخی از سلول ها (pyknotic nuclei) از ضایعات مشاهده شده در تیمارهای ۵۰ و ۱۰۰ میکروگرم بر گرم وزن بدن نونیل فنل بود (شکل ۵).



شکل ۴: مقطعی از بافت تخمدان ماهی قزل آلا رنگین کمان در معرض ۲ میکروگرم در گرم E2. اغلب اووسیت ها در مرحله IV (زرد سازی (ویتلوژن)). N: هسته، Y: وزیکول زرد، Ca: کورتیکال آلونلی، T: لایه تکا، Gr: لایه گرانولوزا، A: اووسیت آرتیک (H&E 40, 100X).

فراوان و قابل تشخیص بود که با سلول های سرتولی با توزیع مناسب احاطه شده بودند و در بین لوپول ها نیز سلول های لایدیگ، فیروبلاستها و مویرگ های خونی قرار داشتند (شکل ۵ - الف). بر اساس مشاهدات



شکل ۵: مقطعی از بافت بیضه قزل آلا رنگین کمان نابالغ در الف) گروه شاهد ب) تیمار ۱۰ ج) تیمار ۵۰ د) تیمار ۱۰۰ میکروگرم بر گرم وزن بدن نونیل فنل ه) تیمار E2. اسپرماتوگونی (Spg)، سلول سرتولی (S)، بافت بینابینی (I)، لوپول (L)، هسته پیکنوتیک (نکروزه) (P). (H&E 100x).

داد که این تیمارها در مراحل مختلف اوژنر قرار داشتند و اووسیتها دستخوش تغییرات قابل توجهی شده بودند. بلوغ اووسیت در بیشتر ماهیان استخوانی شامل مراحل

بحث

نتایج حاصل از بررسی بافت تخمدان در تیمارهای نونیل فنل و ۱۷ بتا استرادیول با گروه های شاهد نشان

(Orrego et al., 2010). بیان شده است که نونیل فنل ممکن است سنتز ویتلوژن را از طریق مکانیسم مستقیم یا غیر مستقیم تحریک کند. مکانیسم مستقیم شامل فعال شدن مسیر گیرنده استروژن است، که در آن ترکیب شبه استروژنی بطور مستقیم به گیرنده استروژن (ER) متصل شده و با تقلید عملکرد 17-بتا استرادیول باعث تحریک رونویسی و بیان ژن Vtg در کبد می‌گردد (Kazeto et al., 2004; Ruggeri et al., 2008).

در همین راستا، EL-Sayed و همکاران (۲۰۱۴) در مطالعه‌ای با در مواجهه قراردادن ماهیان ماده بالغ تیلاپیا نیل (*Oreochromis niloticus*) با غلظت‌های ۴۰، ۶۰ و ۱۰۰ میکروگرم در لیتر نونیل فنل به مدت ۲ ماه، به این نتیجه رسیدند که در تیمارهای با غلظت پایین تر نونیل فنل تخمدان مملو از اووسیت‌های مراحل ویتلوژنیک و اواخر ویتلوژنیک بود، در حالیکه در بالاترین غلظت کاهش قطر اووسیت‌ها و آسیب چشمگیر بافتی و در نهایت عدم وجود تخمک‌های طبیعی مشاهده شد. همچنین نشان داده شده است که در معرض قرارگیری ماهی *Oncorhynchus rhodurus* با نونیل فنل باعث پیشرفت تکوین و رشد اووسیت می‌گردد (Nakamura, 2013). در پژوهش حاضر نونیل فنل در غلظت‌های به-کاررفته بطور ضعیف‌تری نسبت به تیمار ۱۷ بتا استرادیول باعث رشد اووسیت و جذب زرده شد. در مطالعات مختلف گزارش شده است که تزریق E2 بطور معنی‌داری ساخت پروتئین زرده در کبد را افزایش می‌دهد و سبب تحریک اووسیت‌ها به زرده خواری می‌شود (Oguz and Unal, 2011). همچنین مطالعات *in vitro* نشان داده‌است که قابلیت نسبی اتصال نونیل فنل به گیرنده‌های استروژن در حدود 10^{-3} تا 10^{-4} برابر ضعیف‌تر از قابلیت اتصال E2 است (Lutz and Kloas, 2004).

اووسیت اولیه با هسته کروماتینی، پیش هستکی اولیه، کورتیکال آلونلی، ویتلوژن و اووسیت بالغ می‌باشد (Lowerre-Barbieri et al., 2011). با توجه به اینکه ماهیان جوان انتخاب شده در این تحقیق در حدود ۱۰ تا ۱۱ ماه سن داشتند و بر اساس مطالعات پیشین، تخمدان ماهی قزل‌آلای رنگین‌کمان در ۳ الی ۵ ماهگی حاوی اووگونیا است و همچنین مرحله تبدیل اووگونیا به اووسیت اولیه و ثانویه فرآیندی سریع است (نفیسی بهابادی و فلاحتی مروت، ۱۳۸۷)، بنابراین، اووگونیا و اووسیت اولیه در ماهی‌های مورد مطالعه مشاهده نگردید. در مطالعه حاضر بافت تخمدان در گروه شاهد و کنترل حلال حالت طبیعی داشت و اووسیت‌ها در مرحله پیش هستکی قرار داشتند، در صورتیکه این شرایط در تیمارهای دیگر دستخوش تغییر گردید. در مقاطع تخمدانی تیمار ۱۰ میکروگرم بر گرم وزن بدن نونیل فنل اغلب اووسیت‌ها در مرحله کورتیکال آلونلی و تعدادی نیز در مرحله پیش هستکی قرار داشتند. بنابراین این موضوع نشان داد که در پایین‌ترین غلظت بکار برده شده نیز اووسیت‌ها تحت تأثیر نونیل فنل قرار گرفته بودند و احتمالاً این تغییرات ناشی از عملکرد استروژنیک نونیل فنل در سطح تخمدان بود. در غلظت‌های ۵۰ و به ویژه ۱۰۰ میکروگرم در گرم نونیل فنل اغلب اووسیت‌ها در مراحل کورتیکال آلونلی و زرده سازی اولیه قرار داشتند. علت این موضوع می‌تواند در ارتباط با تأثیر نونیل فنل بر افزایش مقادیر هورمون 17-بتا استرادیول و ویتلوژن و افزایش زرده سازی و رشد بیشتر فولیکول‌های تخمدان باشد. تحقیقات نشان داده‌است که ترکیبات شبه استروژنی از طریق افزایش سطوح 17-بتا استرادیول پلازما باعث افزایش تولید ویتلوژن می‌گردند

در اووسیت‌های ویتلورنی، هایپرپلازی در سلول‌های گرانولوزای اطراف فولیکول و چروکیدگی در غشاء اطراف اووپلاسم مشاهده شد. نکته جالب توجه در تخمدان ماهیان در معرض E2 حضور تعداد بسیار کمتر اووسیت‌های آترتیک در مقایسه با تیمارهای با غلظت بالاتر نونیل فنل بود.

در دستور العمل OECD در سال ۲۰۰۹، مجموعه‌ای از معیارهای تشخیص هیستوپاتولوژی بافت تخمدان در ارتباط با ارزیابی اثرات بالقوه ترکیبات استروژنیک پیشنهاد شده‌است که در بین آنها بررسی افزایش فولیکول‌های آترزی به عنوان راهکاری مناسب جهت شناسایی آسیب بافتی گناد در اثر این ترکیبات مطرح شده‌است. آترزی یک فرآیند کنترل شده هورمونی و فاسد کننده طبیعی است که برای توصیف شکست و بازجذب گامت‌ها استفاده می‌شود. آترزیای فولیکولی یک فرآیند تخریبی است که سبب می‌شود فولیکول‌های تخمدانی مهره داران یکپارچگی خود را از دست داده و پیش از تخمک گذاری حذف شوند (Wood and Van Der Kraak, 2001). مکانیسم‌های آترزی ممکن است توسط عوامل مختلفی از قبیل برداشتن هیپوفیز، واکنش نوری، فقر غذایی، استرس‌ها و آلودگی‌ها ایجاد شود (Wood and Van Der Kraak, 2002; Pierron et al., 2008). بیان شده‌است که مرگ برنامه ریزی شده سلول‌های گرانولوزا که حمایت هورمونی را برای اووسیت‌ها فراهم می‌کنند، مکانیسم طبیعی است که توسط آن آترزیای فولیکولی تخمدانی در پستانداران و پرندگان (Hsueh et al., 1994) و احتمالاً ماهی‌ها اتفاق می‌افتد. پس شاید بتوان نتیجه‌گیری کرد که نونیل فنل می‌تواند از طریق فرآیند آترزی بر اووژنز تأثیر گذار باشد و باعث کاهش موفقیت تولید مثلی گردد. در

(1999; White et al., 1994). در تحقیقی با استفاده از گیرنده‌های استروژنی ۱۷-بتا استرادیول در سیتوزول کبدی قورباغه پنجه‌دار آفریقایی (*Xenopus laevis*) نشان داده شد که این گیرنده‌ها پیوستگی کمتری برای نونیل فنل نسبت به E2 دارند (Meregalli et al., 2001).

شایان ذکر است که در مطالعات مختلف گزارش شده‌است که اثرات استروژنیک مواجهه با ترکیبات شبه استروژنی باعث افزایش باروری در جنس ماده نمی‌گردد، زیرا این آلاینده‌ها با القاء تولید ویتلورنین در مقادیر بیشتر و یا کنترل نشده از مقدار نرمال، منجر به افزایش بیش از حد اووسیت‌های ویتلورژنیک شده و از بلوغ تخمک و ورود به مرحله بعد از ویتلورژنیک جلوگیری می‌کنند (Alslev et al., 2005; Barse et al., 2010). همچنین بیان شده که حضور ترکیبات استروژنیک در منابع آبی باعث تأخیر در فاز انتقال فرآیند سنتز ۱۷ بتا استرادیول به فاز سنتز فاکتور استروئیدی القاء بلوغ (MIF) (مسئول بلوغ تخمک و تخم‌ریزی نهایی) می‌گردد (Noaksson et al., 2005). این تأخیر منجر به پیر شدن تخمک‌ها و فوق رسیدگی آنها می‌گردد (Flett et al., 1996).

علاوه بر تغییرات مشاهده شده در مراحل اووژنز، بررسی مقاطع تخمدانی ماهی‌های قزل‌آلای رنگین-کمان در اثر مواجهه با تیمارهای مختلف نونیل فنل نشان‌دهنده ظهور آسیب‌های هیستوپاتولوژیکی در بافت تخمدان بود، که این آسیب‌ها با افزایش غلظت بیشتر نمایان شد. به هر حال در تیمارهای با غلظت بالاتر نونیل فنل افزایش چشمگیر اووسیت‌های غیر طبیعی (آترزی و دژنره شده) و برخی از اختلالات در تخمدان مانند تخریب سیتوپلاسم و ایجاد مرزهای نامنظم غشاء هسته

تر و آشکارتر گردید. مواد شیمیایی استروژنیک ممکن است بطور غیر مستقیم و از طریق محور هیپوتالاموس-هیپوفیز-گناد باعث تغییر در سنتز و یا ترشح هورمون-های آزاد کننده گنادوتروپین (GnRH) و یا گنادوتروپین ها (FSH و LH) گردند و یا ممکن است بطور مستقیم بر روی بافت بیضه تأثیرگذار باشند (Rey *et al.*, 2009). اثرات مستقیم می‌تواند از طریق سمیت سلولی اعمال شود، بطوریکه باعث اختلال یا توقف در عملکرد ویژه سلول‌های بیضه (مانند سلول-های سرتولی) یا غدد درون ریز گردد (Kime, 1999).

گیرنده‌های استروژنی در بیضه برخی از ماهی‌های استخوانی و غضروفی شناسایی شده‌اند و نشان داده شده است که میل زیادی به جذب زنواستروژن‌ها دارند (Rey Vazquez *et al.*, 2009). همچنین ممکن است ترکیبات استروژنیک اثرات مستقیم خود را از طریق مهار سنتز آندروژن‌ها بر روی بیضه اعمال کنند (Trudeau *et al.*, 1993). وقوع پیکنوزیس (pyknosis) در هسته سلول‌های اسپرماتوگونیا در بیضه ماهی‌های تحت تیمار نونیل فنل در این تحقیق مشابه با اثرات نونیل فنل بر روی سلول‌های اسپرماتوگونیا در ماهی مداکای بالغ (*Oryzias latipes*) در معرض نونیل فنل بود (Weber *et al.*, 2002). محققان معتقدند که افزایش نکروزه شدن سلول‌های اسپرمی توسط ترکیباتی که سبب توقف در بلوغ سلول‌های زاینده می‌شوند، با تکثیر سلول‌های سرتولی مرتبط است (Miles-Richardson *et al.*, 1999). سلول‌های سرتولی در تشکیل کیست‌ها و تنظیم اسپرماتوزن بسیار حائز اهمیت هستند (Rey Vazquez *et al.*, 2009) و ممکن است که ناهنجاری کیست‌ها در ماهی‌های در معرض نونیل فنل در این تحقیق ناشی از تغییر عملکرد

تحقیق حاضر مشاهده شد که اووسیت‌های ویتلین دار بیشتر متحمل فرآیند آترزیا شده‌اند. در مطالعه‌ای که توسط Cakici و Ucuncu (۲۰۰۹) بر روی گورخر ماهی جهت بررسی ارتباط آترزیا و آپوپتوزیس انجام شد، احتمال وقوع بیشتر آترزیا در اووسیت‌های ویتلوژنیک گزارش شد و دلیل آن را این گونه بیان نمودند که چون فرآیند آترزیا در بسیاری از مهره داران تخم گذار یک فرآیند تجزیه پروتئولیتیک درون اووسیت است، احتمال وقوع آن در فولیکول‌های دارای زرده ویتلوژنیک بیشتر است.

Gautam و همکاران (۲۰۱۱) در مطالعه تأثیر نونیل فنل بر روی تکوین گناد گربه ماهی *Heteropneustes fossilis* دریافتند که غلظت ۶۴ میکروگرم در لیتر نونیل فنل باعث زرده سازی، بلوغ اووسیت و تخمک گذاری می‌گردد، درحالی‌که غلظت ۱۶۰ میکروگرم در لیتر باعث کاهش رشد گناد و افزایش فراوانی اووسیت‌های آترتیک می‌گردد. در همین زمینه نتایج مطالعه‌ای مشخص کرد که ۱۷ آلفا اتینل استرادیول (EE2) سبب افزایش درصد اووسیت‌های ناهنجار و افزایش میزان فیروز در بافت استرومای تخمدان می‌گردد (Kaptaner and Unel, 2010). بر مبنای نتایج بدست آمده می‌توان گفت که مواجه با نونیل فنل منجر به عوارض غیر قابل بازگشت در تخمدان ماهی ماده می‌گردد که مهمترین آن وقوع فولیکول‌های آترتیک است، که نمی‌تواند نقشی در تولید مثل ایفاء کند و در نهایت منجر به کاهش قدرت باروری می‌گردد.

بررسی بافت بیضه در ماهی‌های نابالغ نر قزل‌آلای رنگین کمان در مواجه با نونیل فنل نشان دهنده بروز ناهنجاری‌های ساختاری بود، بطوریکه با افزایش غلظت نونیل فنل، ساختار بافت بیضه دچار آسیب‌های جدی

2017). در بررسی بافت شناسی گنادهای آزاد دریای خزر (*Salmo trutta caspius*)، درجه‌های مختلف از پرخونی مویرگ‌های واصله به بافت، کاهش قطر دیواره لوبول‌های Seminiferous و اضمحلال سلول‌های جنسی بافت بیضه در تیمارهای مختلف نونیل فنل مشاهده شد، درحالی‌که در بافت تخمدان تغییرات قابل توجهی مشاهده نشد (شیردل، ۱۳۹۱). تحقیقات Hughes و همکاران (۲۰۰۰) نشان داد که نونیل فنل می‌تواند از طریق مهار پمپ Ca^{+2} سلول‌های شبکه اندوپلاسمی بیضه باعث مرگ سلولی گردد. از سوی دیگر پیشنهاد شده‌است که نونیل فنل می‌تواند باعث ایجاد استرس اکسیداتیو و منجر به تغییرات دژنراتیو و نکروتیک در بیضه موش گردد (El-Dakdoky and Helal, 2007). بطور مشابه، بیان شده‌است که نونیل فنل می‌تواند باعث افزایش تولید ROS و پراکسیداسیون لیپید و کاهش فعالیت آنزیم آنتی‌اکسیدان همراه با کاهش تعداد اسپرم در اپیدیم موش گردد (Chitra et al., 2002). کاهش تعداد اسپرم، افزایش ناهنجاری مادر زادی در دستگاه تولید مثل مردان جوان و سرطان بیضه نیز به علت قرارگرفتن انسان در معرض نونیل فنل گزارش شده‌است (Jayaprakash and Cyr, 2005). به هرحال آسیب و تخریب بافت بیضه در ماهی قزل‌آلای رنگین‌کمان در معرض نونیل فنل می‌تواند منجر به کاهش هم‌آوری و در نهایت زمینه‌ساز نابودی نسل ماهی‌های در معرض گردد.

در نهایت می‌توان نتیجه‌گیری کرد که نونیل فنل به عنوان یک اخلال‌گر اندوکروینی شبه استروژنی می‌تواند تأثیرات قابل توجهی بر سلامت تولید مثل و مراحل تکوین سلول‌های جنسی داشته باشد و ضایعات مختلفی را در بافت‌های تخمدان و بیضه با توجه به ثبات

سلول‌های سرتولی باشد. آسیب به سلول‌های سرتولی منجر به ممانعت از روند اسپرماتوزن و به تأخیر انداختن فرآیند تولید و بلوغ اسپرماتوزوئیدها می‌گردد (Gray and Metcalfe, 1997). تغییر در مورفولوژی سلول‌های سرتولی در ماهی سیچلاید (*Cichlasoma dimerus*) در معرض اکتیل فنل نیز گزارش شده‌است (Rey Vázquez, 2012). گزارش شده‌است که قرارگرفتن در معرض استروژن‌ها منجر به ممانعت از فرآیند اسپرماتوزن در ماهی‌های *Sparus aurata* و *Danio rerio* از طریق جلوگیری از تقسیم سلول‌های اسپرماتوگونی و به همین ترتیب رشد سلول‌های زاینده می‌شود (Condeca and Canario, 1999; Ortiz-Zarragoitia and Cajaravilla., 2005). افزایش فیروز در بافت بیضه مشابه آنچه که در مطالعه حاضر دیده شد، پس از قرارگرفتن ماهی sheephead minnow در معرض EE2 و ماهی سی‌باس (*Dicentrarchus labrax*) در معرض E2 مشاهده شد (Blazquez et al., 1998; Zillioux et al., 2001). همانطور که در نتایج تحقیق حاضر مشاهده گردید، نونیل فنل باعث افزایش آپوپتوز در یک واکنش وابسته به دوز در سلول‌های زاینده و بافت بینابینی بیضه شد که مشابه با نتایج در معرض قرارگیری ماهی دم شمشیری (*Xiphophorus helleri*) با بیس فنل آ و نونیل فنل است (Kwak et al., 2001). بررسی بافت بیضه گربه ماهی نر در معرض ۴- نونیل فنل پس از ۱۵ روز نیز ضایعه بافتی به همراه دژنراتیو را نشان داد. در این مطالعه تغییراتی شامل توزیع غیر طبیعی اسپرماتوزوآ، دژنره شدن اسپرماتوگونی، منقطع شدن بافت همبند لوله‌های اسپرم ساز، کیست‌های خالی از اسپرم و افزایش فیروز بافتی مشاهده شد (Sayed and Esmail,

effects of early exposure to estradiol-17 β and 17 α -ethynylestradiol on the gonads of the gonochoristic teleost *Dicentrarchus labrax*. *Fish Physiology and Biochemistry*, 18, 37-47.

9. Chitra, K.C., Latchoumycandane, C., Mathur, P.P., 2002. Effect of nonylphenol on the antioxidant system in epididymal sperm of rats. *Archives of Toxicology*, 76, 545-551.
10. Christiansen, T., Korsgaard, B., Jespersen, Å., 1998. Effects of nonylphenol and 17 β -oestradiol on vitellogenin synthesis, testicular structure and cytology in male eelpout *Zoarces viviparous*. *Journal of Experimental Biology*, 201, 179-192.
11. Condeça, J.B., Canario, A.V.M., 1999. The effect of estrogen on the gonads and on in vitro conversion of androstenedione to testosterone, 11-ketotestosterone, and estradiol- 17 β in *Sparus aurata* (Teleostei, Sparidae). *General and Comparative Endocrinology*, 116, 59-72.
12. De bruin, W., van derMerwe, C.F., Kritzinger, Q., 2017. Morphological characterisation of lettuce plasma membrane ultrastructure and vesicle formation caused by nonylphenol: A scanning electron microscopy study. *South African Journal of Botany*, 111, 176-181.
13. EL-Sayed Ali T., Abdel-Aziz S.H., El-Sayed A.-F.M., Zeid S., 2017. Effects of nonylphenol on plasma steroids, vitellogenin synthesis and sex reversal in Nile tilapia (*Oreochromis niloticus*) fingerlings. *Indian Journal of Geo-Marine Sciences*, 46(3), 521-528.
14. El-Dakdoky, M.H., Helal, M.A.M., 2007. Reproductive toxicity of male mice after exposure to nonylphenol. *Bulletin of Environmental Contamination and Toxicology*, 79, 188-191.
15. Flett, P.A., Van Der Kraak, G., Munkittrick, K.R., Leatherland, J.F., 1996. Overripening as the cause of low survival to hatch in Lake Erie coho salmon (*Oncorhynchus kisutch*) embryos. *Canadian Journal of Zoology*, 74, 851-857.
16. Gautam, G.J., Chaube, R., Joy, K.P., 2011. 4-Nonylphenol impairs ovarian recrudescence and induces atresia in the cat

شیمیایی، تجزیه پذیری ضعیف و قدرت تجمع زیستی ایجاد کند.

سپاسگزاری

در اینجا بر خود لازم می‌دانیم از زحمات تمام کسانی که ما را در انجام این تحقیق یاری نمودند سپاسگزاری نماییم.

منابع

۱. نفیسی بهابادی، م.، فلاحتی مروسست، ع.، ۱۳۸۷. اصول تکثیر ماهی قزل آلا ی رنگین کمان. انتشارات دانشگاه خلیج فارس. ۴۰۰ صفحه.
۲. شیردل، الف.، ۱۳۹۱. تأثیر نونیل فنل بر تغییرات گناد و و غلظت هورمون های تولید مثل ماهی آزاد دریای خزر (*Salmo trutta caspius*). پایان نامه کارشناسی ارشد. دانشگاه تربیت مدرس. ۹۸ صفحه.
3. Alslev, B., Korsgaard, B., Bjerregaard, P., 2005. Estrogenicity of butylparaben in rainbow trout *Oncorhynchus mykiss* exposed via food and water. *Aquatic Toxicology*, 72, 295-304.
4. Bancroft, J.D., Gamble, M., 2008., *Theory and Practice of Histological Techniques*. Churchill Livingstone, London, pp. 73-76, 109-110, 175-179.
5. Barse, A.V., Chakrabarti, T., Ghosh, T.K., Pal, A.K., Kumar, N., Raman, R.P., Jadhao, S.B., 2010. Vitellogenin induction and histo-metabolic changes following exposure of *Cyprinus carpio* to methyl paraben. *Asian-Australasian Journal of Animal Sciences*, 23(12), 1557-1565.
6. Bergman, A., Heindel, J.J., Jobling, S., Kidd, K.A., Zoeller, R.T., 2013. *State of the Science of Endocrine Disrupting Chemicals*. Retrieved from http://unep.org/pdf/9789241505031_eng.pdf.
7. Biswas, S.P., 1993. *Manual of methods in fish biology*; South Asian Publisher. New Delhi International Book Co. Absecon Highland. N.J., 157 P.
8. Blazquez, M., Zanuy, S., Carrillo, M., Piferrer, F., 1998. Structural and functional

- reproduction. *Science of the Total Environment*, 225, 3–11.
27. Koc, N., Aytekin, Y., Yuce, R., 2008. Ovary maturation stages and histological investigation of ovary of the Zebrafish (*Danio rerio*). *Brazilian Archives of Biology and Technology*, 51(3), 513-522.
 28. Kwak, H.I., Bae, M.O., Lee, M.H., Lee, Y.S., 2001. Effects of nonylphenol, bisphenol A, and their mixture on the viviparous swordtail fish (*Xiphophorus helleri*). *Environmental Toxicology and Chemistry*, 20, 787–795.
 29. Lee, P.C., Chakraborty Patra, S., Stelloh, C.T., Lee, W., and Struve, M., 1996. Interaction of nonylphenol and hepatic CYP1A in rats. *Biochemical Pharmacology*, 52, 885–889.
 30. Lee, C.C., Jiang, L.Y., Kuo, Y.L., Chen, C.Y., Hsieh, C.Y., Hung, C.F., Tien, C.J., 2015. Characteristics of nonylphenol and bisphenol A accumulation by fish and implications for ecological and human health. *Science of the Total Environment*, 502, 417–425.
 31. Lowerre-Barbieri, S.K., Brown-Peterson, N.J., Murua, H., Tomkiewicz, J., Wyanski, D.M., Saborido-Rey, F., 2011. Emerging issues and methodological advances in fisheries reproductive biology. *Mar. Coast. Fish Dyn. Manag. Ecosystem Science*, 3(1), 32–51.
 32. Luna, L.G., Coady, K., 2016. Quantification of *X. laevis* vitellogenin by liquid chromatography tandem mass spectrometry. *Ecotoxicology and Environmental Safety*, 124, 296-302.
 33. Lutz, I., Kloas, W., 1999. Amphibians as a model to study endocrine disruptors: I. Environmental pollution and estrogen receptor binding. *Science of the Total Environment*, 225 (1–2), 49–57.
 34. Maruya, K.A., Dodder, N.G., Tang, C-L., Lao, W, Tsukada, D., 2015. Which coastal and marine environmental contaminants are truly emerging? *Environmental Science and Pollution Research*, 22(3), 1644–1652.
 35. Massar, B., Dey, S., Dutta, K., 2014. Micro Structure Analysis of the Ovaries of Common Carp, *Cyprinus Carpio* L. Inhabiting a Polluted Reservoir, Umiam in fish (*Heteropneustes fossilis*). *Indian Journal Sci Technology*, 4, 9–14.
 17. Genten, F., Terwinghe, E., Danguy, A., 2009. *Atlas of fish histology*. Science, Enfield, NH, USA. Pp, 215.
 18. Gray, M.A., Metcalfe, C.D., 1997. Induction of testis-ova in Japanese medaka (*Oryzias latipes*) exposed to p-nonylphenol. *Environment Toxicology and Chemistry*, 16, 1082–6.
 19. Hsueh, A.J.W., Billig, H., Tsafirri, A., 1994. Ovarian follicle atresia: A hormonally controlled apoptotic process. *Endocrine Reviews*, 15, 707–456.
 20. Hughes, P.J., McLellan, H., Lowes, D.A., et al., 2000. Estrogenic alkylphenols induce cell death by inhibiting testis endoplasmic reticulum Ca^{+2} pumps. *Biochemical and Biophysical Research Communications*, 277, 568–574.
 21. Hughes, E.M., Gallagher, E.P., 2004. Effects of 17- β estradiol and 4-nonylphenol on phase II electrophilic detoxification pathways in largemouth bass (*Micropterus salmoides*) liver. *Comparative Biochemistry and Physiology - C Toxicology and Pharmacology*, 137(3), 237–247.
 22. Isidori, M., Lavorgna, M., Nardelli, A., Parrella, A., 2006. Toxicity on crustaceans and endocrine disrupting activity on *Saccharomyces cerevisiae* of eight alkylphenols. *Chemosphere*, 64, 135–143.
 23. Jayaprakash, J., Cyr, D.I.G., 2005. Nonylphenol alters Connexin 43 levels and Connexin 43 phosphorylation via an inhibition of the p38-mitogen-activated protein kinase pathway. *Biology of Reproduction*, 72, 1232-1240.
 24. Kaptaner, B., Unel, G., 2010. Effects of 17a-Ethynylestradiol and Nonylphenol on Liver and Gonadal Apoptosis and Histopathology in *Chalcalburnus tarichi*. *Environmental Toxicology*, 610-622.
 25. Kazeto, Y., Place, A.R., Trant J.M., 2004. Effects of endocrine disrupting chemicals on the expression of CYP19 genes in zebrafish (*Danio rerio*) juveniles. *Aquatic Toxicology*, 69 (1), 25–34.
 26. Kime, D.E., 1999. A strategy for assessing the effects of xenobiotics on fish

- zebrafish. *Comparative Biochemistry and Physiology- Part C*, 141, 133–144.
44. Orrego, R., Guchardi, J., Krause, R., Holdway, D., 2010. Estrogenic and anti-estrogenic effects of wood extractives present in pulp and paper mill effluents on rainbow trout. *Aquatic Toxicology*, 99, 160–167.
 45. Pierron, F., Baudrimont, M., Dufour, S., 2008. How cadmium could compromise the completion of the European eel's reproductive migration. *Environment Science Technology*, 42, 4607–4612.
 46. Rey Vázquez, G., Meijide, F.J., Da Cuna, R.H., Lo Nostro, F.L., 2009. Exposure to waterborne 4- tert-octylphenol induces vitellogenin synthesis and disrupts testis morphology in the South American freshwater fish *Cichlasoma dimerus* (Teleostei, Perciformes). *Comparative Biochemistry and Physiology. Part C*, 150, 298–306.
 47. Rey Vázquez, G., 2012. Espermatogénesis, ciclo reproductivo anual y parámetros hematológicos de *Cichlasoma dimerus* (Teleostei, Perciformes). Efecto de la exposición a 4-tert-octilfenol. Universidad de Buenos Aires, pp. 145.
 48. Rivero, C.L., Barbosa, A.C., Ferreira, M.F., Dorea, J.G., Grisolia, C.K., 2008. Evaluation of genotoxicity and effects on reproduction of nonylphenol in *Oreochromis niloticus* (Pisces: cichlidae). *Ecotoxicology*, 17, 732–737.
 49. Ruggeri, B., Ubaldi, M., Lourdasamy, A., Soverchia, L., 2008. Variation of the genetic expression pattern after exposure to estradiol-17 β and 4-nonylphenol in male zebrafish (*Danio rerio*). *General and Comparative Endocrinology*, 158(1), 138–144.
 50. Sayed, A.E-D.H., Ismail, R.F.K., 2017. Endocrine disruption, oxidative stress, and testicular damage induced by 4-nonylphenol in *Clarias gariepinus*: the protective role of *Cydonia oblonga*. *Fish Physiology and Biochemistry*, 43(4), 1095–1104.
 51. Soares, A., Guieysse, B., Jefferson, B., Cartmell, E., Lester, J.N., 2008. Nonylphenol in the environment: A critical Meghalaya, India. *Microscopy and Microanalysis*. 20(5), 1404-1410.
 36. Meregalli, G., Pluymers, L., Ollevier, F., 2001. Induction of mouthpart deformities In Chironomous riparius larvae exposed to 4-n-nonylphenol. *Environmental Pollution*, 111, 241-246.
 37. Miles-Richardson, S. R., Pierens, S., Nichols, K. M., Kramer, V. J., Snyder, E. M., Snyder, S. A., Render, J. A., Fitzgerald, S. D., and Giesy, J. P., 1999. Effects of waterborne exposure to 4-nonylphenol and nonylphenol ethoxylate on secondary sex characteristics and gonads of fathead minnows (*Pimephales promelas*). *Environmental Research*, 80(2), S122–S137.
 38. Mortazavi S., Riyahi Bakhtiari A., Sari A.E., Bahramifar N., Rahbarizade F., 2012. Phenolic endocrine disrupting chemicals (EDCs) in Anzali Wetland, Iran: Elevated concentrations of 4-nonylphenol, octylphenol and bisphenol A. *Marine Pollution Bulletin*, 64(5), 1067–1073.
 39. Nakamura, M., 2013. Morphological and physiological studies on gonadal sex differentiation in teleost fish. *Aqua-BioScience Monographs*, 6(1), 1–47.
 40. Noaksson, E., Linderoth, M., Gustavsson, B., Zebühr, Y., Balk, L., 2005. Reproductive status in female perch (*Perca fluviatilis*) outside a sewage treatment plant processing leach- ate from a refuse dump. *Science of the Total Environment*, 340, 97–112.
 41. OECD, 2009. OECD guideline for the testing of chemicals: 21-day Fish Assay: A Short-Term Screening for Oestrogenic and Androgenic Activity, and Aromatase Inhibition. 1–38.
 42. Oguz, A., Unal, G., 2011. The effects of 17 α -ethynylestradiol, 4-nonylphenol and phenol red on vitellogenin synthesis in juvenile *Chalcalburnus tarichi* primary hepatocyte culture. *Toxicology and Industrial Health*, 27, 379–384.
 43. Ortiz-Zarragoitia, M., Cajaraville, M., 2005. Effects of selected xenoestrogens on liver peroxisomes, vitellogenin levels and spermatogenic cell proliferation in male

60. White, R., Jobling, S., Hoare, S.A., Sumpter, J.P., Parker, M.G., 1994. Environmentally persistent alkylphenolic compounds are estrogenic. *Endocrinology*, 135(1), 175-182.
61. Wood, A.W., Van Der Kraak G., 2001. Apoptosis and ovarian function: novel perspectives from the teleosts. *Biology of Reproduction*, 64, 264-71.
62. Wood, A.W., Van Der Kraak G., 2002. Inhibition of apoptosis in vitellogenic ovarian follicles of rainbow trout (*Oncorhynchus mykiss*) by salmon gonadotrophin, epidermal growth factor and 17β-estradiol. *Molecular Reproduction and Development*, 61, 511-8.
63. Wu F., Lin L., Qiu J.W., Chen H., Weng S., Luan T., 2014. Complex effects of two presumably antagonistic endocrine disrupting compounds on the goldfish *Carassius auratus*: A comprehensive study with multiple toxicological endpoints. *Aquatic Toxicology*, 155, 43-51.
64. Yadetie, F., Male, R., 2002. Effects of 4-nonylphenol on gene expression of pituitary hormones in juvenile Atlantic salmon (*Salmo salar*). *Aquatic Toxicology*, 58(1-2), 113-129.
65. Yang, L., Lin, L., Weng, S., Feng, Z., Luan, T. 2008. Sexually disrupting effects of nonylphenol and diethylstilbestrol on male silver carp (*Carassius auratus*) in aquatic microcosms. *Ecotoxicology and Environmental Safety*, 71, 400-411.
66. Zaccaroni, A., Gamberoni, M., Mandrioli, L. et al., 2009. Thyroid hormones as a potential early biomarker of exposure to 4-nonylphenol in adult male shubunkins (*Carassius auratus*). *Science of the Total Environment*, 407(10), 3301-3306.
67. Zillioux, E.J., Johnson, I.C., Kiparissis, Y., Metcalfe, C.D., Wheat, J.V., Ward, S.G., Liu, H., 2001. The sheepshead minnow as an in vivo model for endocrine disruption in marine teleosts: A partial life-cycle test with 17α-ethynylestradiol. *Environment Toxicology and Chemistry*, 20, 1968-1978.
- review on occurrence, fate, toxicity and treatment in wastewaters. *Environment International*, 34(7), 1033-1049.
52. Syasina, I.G., Shved. N.A., 2015. Hexestrol- and Nonylphenol-Induced Differential Vitellogenin Synthesis in Female and Male Barfin Plaice *Liopsetta pinnifasciata*. *Environmental Toxicology and Pharmacology*, 39(2), 597-605.
53. Trudeau, V.L., Wade, M.G., Van Der Kraak, G., Peter, R.E., 1993. Effects of 17β-estradiol on pituitary and testicular function in male goldfish. *Canadian Journal of Zoology*, 71, 1131-1135.
54. Ucuncu, S.I., Cakıcı, O., 2009. Atresia and Apoptosis in Preovulatory Follicles in the Ovary of *Danio rerio* (Zebrafish). *Turkish Journal of Fisheries and Aquatic Sciences*, 9, 215-221.
55. Vazquez-Duhalt, R., Marquez-Rocha, F., Ponce, E., Licea, A., Viana, M., 2005. Nonylphenol, an integrated vision of a pollutant. *Applied Ecology and Environmental Research*, 4, 1-25.
56. Verslycke, T., Vandenberg, G.F., Versonnen, B., Arijs, K., Janssen, C.R., 2002. Induction of vitellogenesis in 17α-ethynylestradiol-exposed rainbow trout (*Oncorhynchus mykiss*): A method comparison. *Comparative Biochemistry and Physiology -Part C. Toxicology and Pharmacology*, 132(4), 483-492.
57. Watanabe, H., Horie, Y., Takanobu, H., Koshio, M., Taisen, I., Tatarazako, N., 2017. Medaka extended one-generation reproduction test evaluating 4-nonylphenol. *Environmental Toxicology and Chemistry*, 36(12), 3254-3266.
58. Weber, L.P., Kiparissis, Y., Hwang, G.S., Niimi, A.J., Janz, D.M., Metcalfe, C.D., 2002. Increased cellular apoptosis after chronic aqueous exposure to nonylphenol and quercetin in adult medaka (*Oryzias latipes*). *Comparative Biochemistry and Physiology*, 131, 51-59.
59. Weber, A.A., Moreira, D.P., CostaMelo, R.M., et al., 2017. Reproductive effects of estrogenic endocrine disrupting chemicals in *Astyanax rivularis* inhabiting headwaters of the Velhas River, Brazil. *Science of the Total Environment*, 592, 693-703.