

## "مقاله پژوهشی"

## بررسی اثر هیستولوژیک ترکیب ضد درد و التهاب ۵\_ (۴\_ متیل سولفانیل) بنزیدین تiazolotriazol بر تغییرات آنزیم‌های کبدی و ساختار فراسلولی کبد ماهی گورامی سه‌خال (*Trichogaster trichopterus*)

مهسا مازندرانی<sup>۱</sup>، طاهره ناجی<sup>۱\*</sup>، همایون حسین زاده<sup>۲</sup>، علی الماسی راد<sup>۳</sup>

۱. گروه علوم پایه، دانشکده داروسازی و علوم دارویی، علوم پزشکی تهران، دانشگاه آزاد اسلامی، تهران، ایران

۲. موسسه تحقیقات علوم شیلاتی کشور، سازمان تحقیقات آموزش و ترویج کشاورزی، تهران، ایران

۳. گروه شیمی دارویی، دانشکده داروسازی و علوم دارویی، علوم پزشکی تهران، دانشگاه آزاد اسلامی، تهران، ایران

تاریخ پذیرش: ۱۴۰۰/۶/۲۶

تاریخ دریافت: ۱۴۰۰/۲/۴

### چکیده

هدف از این مطالعه بررسی اثرات هیستولوژیک ترکیب ضد درد و التهاب [۵\_ (۴\_ متیل سولفانیل) بنزیدین تiazolotriazol] بر کبد ماهی گورامی سه‌خال نابلغ بود. نخست ۱۵۰ قطعه ماهی گورامی سه‌خال نابلغ با وزن  $20 \pm 0.5$  گرم از کارگاه پرورش ماهی، خان ماهی واقع در قزوین در اردیبهشت سال ۱۳۹۸ تهیه شد. آزمایش شامل ۴ تیمار با غلظت‌های ۱۰، ۲۰، ۳۰ و ۴۰ میلی‌گرم بر کیلوگرم وزن بدن بود. نخست کلرزدایی آب اکواریوم‌ها طی ۲۴ ساعت و سنجش فاکتورهای فیزیکیوشیمیایی انجام شد. تزریق‌ها به صورت یک روز در میان و طی ده تزریق انجام شد. سپس تمام تیمارها تشریح و کبدها برای تهیه مقطع بافت کبدی جهت بررسی با میکروسکوپ نوری و تغییرات سطوح آنزیم‌های بافتی به آزمایشگاه ارسال شدند. نتایج حاکی از آن بود که سطح آنزیم ALT ۷۱۶/۵-۸۸۸/۶، AST ۱۶/۶-۲۹ و ALP ۱۷۰۷-۱۸۴۶/۶ واحد بر کیلوگرم، برترتیب در کنترل ۱ تا تیمار ۴۰ میلی‌گرم بر کیلوگرم وزن بدن تغییر نمود، که این اختلاف بین تیمار و شاهد معنی دار بود ( $P \leq 0.05$ ). همچنین بررسی میکروسکوپی نیز حاکی از تغییرات غشای سلولی، گسستگی و شکاف بین سنوزوئیدها از دوز ۳۰ میلی‌گرم بر کیلوگرم وزن بدن به بالا به صورت وابسته به دوز بود. از این رو افزایش دوز، بافت کبد و آنزیم‌های کبدی را تحت تاثیر قرار داده و سبب افزایش آن و تغییراتی همچون گسستگی بافتی، افزایش فاصله ی سنوزوئیدها و پیدایش واکوئل‌های چربی شد.

**کلمات کلیدی:** بافت کبد، ماهی گورامی سه‌خال، تiazolotriazol

## مقدمه

آنزیم‌های آلانین آمینوترانسفراز و آسپاراتات آمینوترانسفراز از خانواده ترانس آمینازها در ماهیان، در بافت کبد تغلیظ می‌شوند و مقادیر آنها در بیماری نکروتیک حاد کبد در اثر تماس با سموم کبدی افزایش می‌یابد. در بیماری‌های حاد کبدی که منجر به ایجاد صدمات غشایی یا نکروز سلولی می‌شوند، فعالیت آمینوترانسفراز در سرم خون به‌طور قابل توجهی افزایش می‌یابد (Akrami *et al.*, 2015). آلکالین فسفاتاز آنزیمی است که دارای انواع استخوانی، روده‌ای و کبدی است. میزان این آنزیم در بیماری حاد کبدی افزایش می‌یابد و به محض گذر از مرحله حاد سطح سرمی آن به ناگهان کاهش می‌یابد (Soochan *et al.*, 2012). التهاب حاد پاسخ اولیه بدن در مقابل آسیب بافتی است. پاسخ ایمنی وقتی ظاهر می‌شود که سلول‌های ایمنی در پاسخ به مواد محرک داخلی یا خارجی فعال شده باشند. نتیجه این پاسخ ایمنی می‌تواند مفید یا مضر باشد. التهاب مزمن در اثر آزاد شدن یکسری واسطه‌های التهابی بوجود می‌آید که باعث ایجاد اثرات طولانی مدت می‌شود. مثل آرتريت روماتوئید که در آن التهاب مزمن به درد و انهدام استخوان یا غضروف منتهی می‌شود. هدف از درمان التهاب، تسکین درد و متوقف نمودن سیر پیشرفت بافتی است. داروهای ضد التهاب غیراستروئیدی درد و التهاب را کنترل می‌کنند و در موارد التهاب حاد و مزمن مفید هستند. ماده جدید [5]\_4 (متیل سولفانیل) بنزیدیلن تiazolotriazol-2-ylidene] [(4-methylsulfanyl)benzylidene]-2-(20-phenoxyphenyl)[1,3]thiazolo[3,2-b]triazol-6(5H)-2-phenpxy با اثر ضد درد و التهاب در آزمایشگاه شیمی دارویی دانشکده داروسازی دانشگاه آزاد اسلامی واحد علوم پزشکی تهران طراحی و سنتز

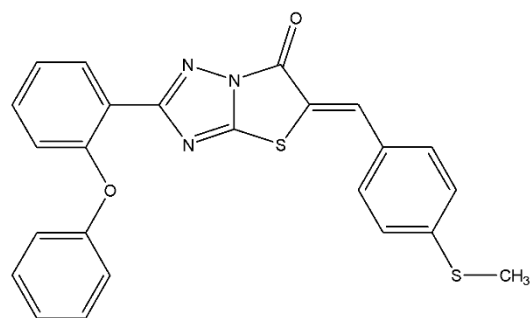
شد. ساختار این ماده که در شکل ۱ آمده است، بوسیله طیف سنجی و FT-IR آنالیز و بررسی شد. طی بررسی‌ها اثرات ضد درد قوی نشان داد و در مواردی تا ۲/۴ برابر از مفنامیک اسید قوی تر بود. در عمل فعالیت ضد التهابی بالاتر یا معادل مفنامیک اسید داشت - (Assarzadeh *et al.*, 2014).

از آنجا که این ماده به عنوان جایگزینی برای Nsaid ها به شمار می‌رود، ابتدا اثرات هیستولوژیک و تغییرات آنزیم‌های کبدی ماهی گورامی به عنوان حیوان مدل در مطالعات بیوکلینیکال برای بررسی ناهنجاری‌ها و بیماری‌های انسان که در دهه‌های اخیر رشد چشمگیری داشت مشخص شد. لذا تحقیقات نشان داد که در صورت استفاده‌ی مزمن از داروهای ضد درد و ضد التهاب خوراکی که دارای عبور اولیه کبدی می‌باشند منجر به تجمع متابولیت‌های آنها در بافت کبد شده و ایجاد آسیب‌های سلولی و ساختاری و همچنین تغییرات آنزیمی می‌کند. کبد اندام حیاتی برای حفظ محیط داخلی بدن است و داروها مهم‌ترین علت آسیب کبدی هستند (Sriuttha *et al.*, 2018). بنابراین سنجش آنزیم‌های کبدی ALT, AST و ALP به عنوان شاخصی از میزان تخریب ترکیباتی که اثرات کبدی دارند اطلاعات مفیدی به ما می‌دهد. کبد بزرگترین غده بدن و یکی از مهم‌ترین اندام‌های هدف در مصرف Nsaid هاست (Sgro *et al.*, 2002).

آنزیم‌های آلانین آمینوترانسفراز و آسپاراتات آمینوترانسفراز از خانواده ترانس آمینازها در ماهیان، در بافت کبد تغلیظ می‌شوند. مقادیر آنها در بیماری نکروتیک حاد کبد در اثر تماس با سموم کبدی افزایش می‌یابد. در بیماری‌های حاد کبدی که منجر به ایجاد صدمات غشایی یا نکروز سلولی می‌شوند، فعالیت

کاهش علائم بسیاری از بیماری های مزمن استفاده می شوند، و گاهی باعث عوارض دارویی در بیماران می شود. به دلیل اینکه کبد نقش مهمی در متابولیسم این داروها دارد در برخی بیماران که خود دارای بیماری زمینه ای می باشند، باعث افزایش آنزیم های کبدی و تغییرات بافتی کبد می شود (Nikose, 2018). آنزیم های کبدی ترکیبات پروتئینی هستند و نقشی حیاتی در فعالیت های سلولی دارند. هرگونه آسیب کبدی می تواند منجر به افزایش این سه آنزیم اصلی کبد (ALT,AST,ALP) شود. در صورتیکه فرآیند متابولیسم به صورت غیرمعمول آهسته باشد، ریسک آسیب کبدی افزایش می یابد (Rubenstein and Laine, 2004). آنزیم های کبدی از جمله فاکتورهای بیوشیمیایی مهم هستند، که از سنجش آنها به عنوان یک شاخص آزمایشگاهی استاندارد جهت بررسی اختلالات کبدی در موجودات استفاده می شود. پرمصرف ترین آنزیم های تشخیص کبدی، شامل آسپاراتات آمینوترانسفرازها (AST یا SGOT) و آلانین آمینوترانسفراز (ALT یا SGPT) و آلکالین فسفاتاز (ALP) هستند. این آنزیم ها به طور معمول داخل سلول های کبدی قرار دارند. زمانی که کبد دچار آسیب می شود، سلول های کبدی این آنزیم ها را وارد خون می کنند. بالا رفتن سطح این آنزیم ها در خون نشانه آسیب کبدی است. این آنزیم ها در سیتوپلاسم سلول های کبدی چندین مرتبه بیشتر از مایع خارج سلولی هستند. زمانی که به غشای سلول های کبدی صدمه ای وارد شده و یا در صورت مرگ سلول های کبدی میزان آن در پلاسما افزایش می یابد. میزان این افزایش نشانه ای از درجه وسعت ضایعات کبدی است (Giannini et al., 2005). از آنجا که کبد اندامی حیاتی برای حفظ محیط داخلی بدن است،

آمینوترانسفراز در سرم خون به طور قابل توجهی افزایش می یابد. آلکالین فسفاتاز آنزیمی است که دارای انواع استخوانی، روده ای و کبدی است. میزان این آنزیم در بیماری حاد کبدی افزایش می یابد و به محض گذر از مرحله حاد سطح سرمی آن به ناگهان کاهش می یابد (Akbari, 2021).



شکل ۱: ترکیب جدید [۵\_۴ متیل سولفانیل) بنزیلیدن تiazولوتریازول]

شروع آسیب کبدی پس از دارو درمانی طی یک هفته تا چند ماه رخ می دهد، بطوریکه با افزایش AST و ALT و یا هر دو همراه است. البته موضوع حائز اهمیت طول مدت درمان با Nsaid است که در بیماری های مزمن معمولاً بیش از ۱۲ هفته می باشد. از این رو بیماران بایستی به صورت دوره ای مانیتور شوند. بیماری های زمینه ای نظیر روماتوئید آرتریت و اوستئوآرتریت که مزمن بوده و درازمدت دارو می گیرند آسیب های کبدی بیشتری نشان می دهند. دوز Nsaid استفاده شده در اوستئو آرتریت کمتر از روماتوئید آرتریت بوده و از همین جهت آسیب کبدی آن کمتر است (Sriuttha et al., 2018).

مکانیسم عمل تمام Nsaid ها از طریق مهار سیکلواکسیژناز است که از این رو درد و التهاب را کاهش می دهند. از آنجا که NSAID ها گسترده ترین ترکیبات ضد التهاب و ضد درد در جهان هستند، در

مصرف طولانی مدت داروها برای کنترل درد و التهاب باعث آسیب های جبران ناپذیر کبدی می شوند. در این تحقیق میزان سمیت کبدی ماده جدید ۵- (۴- متیل تیو بنزیلیدن) تiazolotriazol را به عنوان جایگزینی برای داروهای ضد درد و ضد التهاب غیر استروئیدی بررسی کردیم.

### مواد و روش ها

این تحقیق در اردیبهشت ۱۳۹۸ در محل آزمایشگاه فیش لب دانشکده داروسازی دانشگاه آزاد اسلامی واحد علوم پزشکی تهران انجام شد. طی آن به بررسی اثرات ترکیب ضد درد و التهاب [۵- (۴- متیل سولفانیل) بنزیلیدن تiazolotriazol] بر تغییرات سطح آنزیم های کبدی و هیستولوژیک ساختار کبد ماهی گورامی سه خال (*Trichogaster trichopterus*) پرداخته شد. بدین منظور پس از کلرزدایی آب اکواریوم، فاکتور های فیزیکی شیمیایی آب از قبیل: سختی، دما، pH و ... بررسی شد. سپس آزمایشات در ۶ گروه (۱ گروه شاهد، ۱ گروه حلال و ۴ گروه تیمار) که هر گروه شامل ۱۵ قطعه ماهی گورامی سه خال نابالغ صورت گرفت. به منظور آداپته شدن ماهی ها با شرایط محیطی به مدت ۷۲ ساعت بدون تزریق در آکواریوم نگهداری شدند. سپس تزریق دوزهای تعیین شده به گروه های تیمار به صورت درون عضله ای انجام شد. ماده مورد نظر توسط حلال توئین ۸۰ حل شد. یکنواخت سازی پخش ماده موثره توسط دستگاه سونیکاتور پیش از انجام هر تزریق انجام شد. دوزهای ۱۰، ۲۰، ۳۰ و ۴۰ میلی گرم بر کیلوگرم وزن بدن به ترتیب برای تیمارهای ۱ و ۲ و ۳ و ۴ به صورت یک روز در میان طی ۱۰ تزریق به ماهی ها تزریق انجام شد. میزان

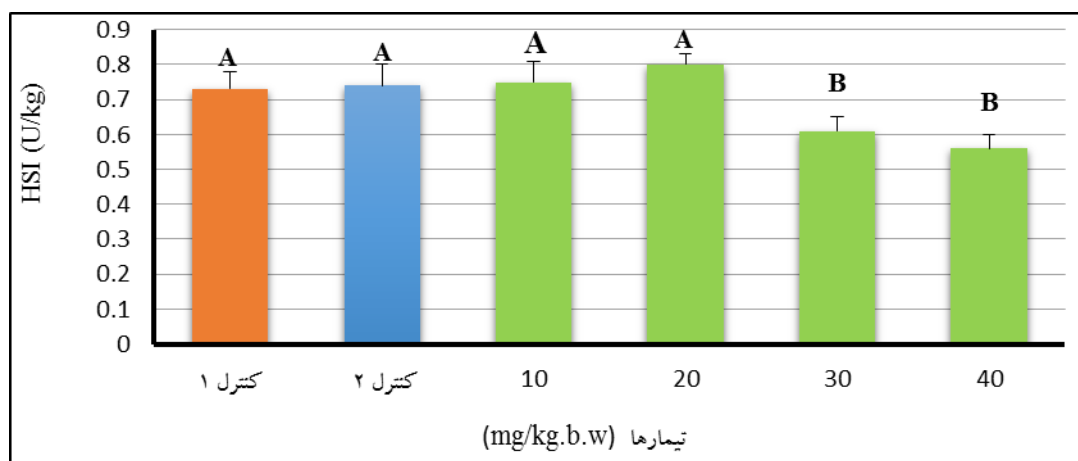
مرگ و میر ماهی ها در طول مدت آزمایش ثبت شد. ماهی ها قبل و بعد از تزریق جهت انجام تست های بیومتری طول و وزن، به وسیله عصاره گل میخک بیهوش شدند. پس از انجام تزریقات تمامی تیمار ها و شاهد و حلال تشریح شدند. پس از اندازه گیری وزن کبد و برش گیری از آن، میزان تغییرات بافت کبد بررسی شد. بدین منظور پس از تهیه قطعاتی از بافت کبد از فیکساتیو مناسب (فرمالین)، جهت فیکس کردن بافت استفاده شد. پس از آن آماده سازی بافت جهت مشاهده با میکروسکوپ نوری در محل آزمایشگاه فیش لب دانشکده علوم دارویی انجام شد. بررسی آنزیم های کبدی ALT، AST و ALP توسط کیت های شرکت پارس آزمون و بر اساس هموژن بافتی ماهی ها انجام شد. سپس با استفاده از نرم افزار SPSS و آزمون آماری One way ANOVA ماهی ها در گروه های کنترل و تیمار از نظر وزن و طول بدن و نوسانات آنزیم های کبدی مقایسه شدند.

### نتایج

#### نتایج شاخص هپاتوسوماتیک

بررسی شاخص هپاتوسوماتیک حاکی از آن بود که شاخص هپاتوسوماتیک در گروه های کنترل ۱ و ۲ نسبت به هم اختلاف معنی داری نداشتند ( $P \geq 0.05$ )، که این موضوع نشانه عدم ایجاد آسیب های سلولی توسط ماده حلال است. همچنین نتایج نشان داد که تیمارهای ۱۰ mg/kg.b.w و ۲۰ mg/kg.b.w نیز نسبت به گروه کنترل اختلاف معنی داری نشان ندادند ( $P \geq 0.05$ )، که نشان دهنده حداقل آسیب سلولی در دوز های پایین است. در نهایت نتایج تیمارهای ۳۰ mg/kg.b.w و ۴۰ mg/kg.b.w نسبت به هم اختلاف معنی داری

نداشتند ( $P \geq 0.05$ ) ولیکن نسبت به گروه کنترل و تیمار های  $10 \text{ mg/kg.b.w}$  و  $20 \text{ mg/kg.b.w}$  اختلاف معنی-داری را نشان دادند ( $P \leq 0.05$ ) (شکل ۲).



شکل ۲: شاخص هیپاتوسوماتیک (HSI) در تیمارهای مختلف  
حروف غیر مشابه به معنای وجود اختلاف معنادار در سطح  $P \leq 0.05$  می باشد

بودیم. این اثر ناشی از تخریب گسترده و نکروز سلول های ترشح کننده آنزیم است. به زبان ساده تر آسیب و تخریب سلولی به حدی وسیع بود، که تعداد کثیری از سلول ها از بین رفته و دیگر سلول های زیادی برای ترشح آنزیم وجود نداشتند.

نتایج آنزیم ALT نشان داد که سطح این آنزیم در گروه های کنترل ۱ و ۲ اختلاف معنی داری ندارد ( $P \geq 0.05$ ). همچنین اختلاف سطح آنزیم در تیمارهای  $10 \text{ mg/kg.b.w}$  و  $20 \text{ mg/kg.b.w}$  نسبت به گروه کنترل معنی دار بود ( $P \leq 0.05$ ). با توجه به شکل حاصل از تغییر سطوح آنزیم، سطح آنزیم در تیمارهای  $30 \text{ mg/kg.b.w}$  و  $40 \text{ mg/kg.b.w}$  نسبت به کنترل و تیمارهای

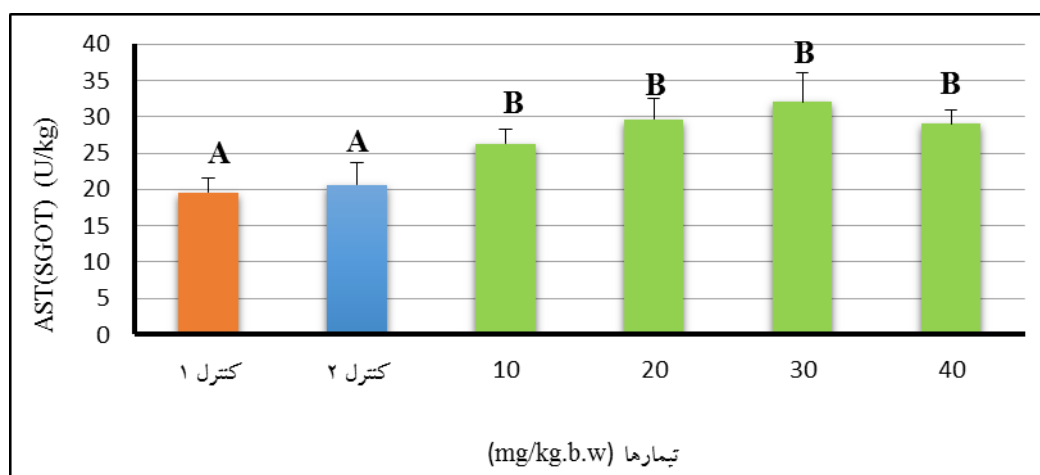
### نتایج آنزیم های کبدی

سنجش سطح آنزیم AST و مقایسه ی نتایج میزان آنزیم در گروه های کنترل ۱ و ۲ اختلاف معنی داری را نشان نداد ( $P \geq 0.05$ ). اختلاف سطح آنزیم AST در تمامی گروه ای تیمار نسبت به کنترل نشان داد که در گروه های دریافت کننده داروی مذکور با افزایش دوز مصرفی، مقادیر آنزیم AST در تمامی تیمارها افزایش محسوسی یافت و اختلاف بین نتایج حاصل از تمام تیمارها نسبت به گروه کنترل معیار بود ( $P \leq 0.05$ ) (شکل ۳). این اختلاف حاکی از آن است که با افزایش دوز این اثر رفته رفته افزایش یافته است تا جاییکه در دوز  $40 \text{ mg/kg.b.w}$  افت ناگهانی آنزیم AST را شاهد

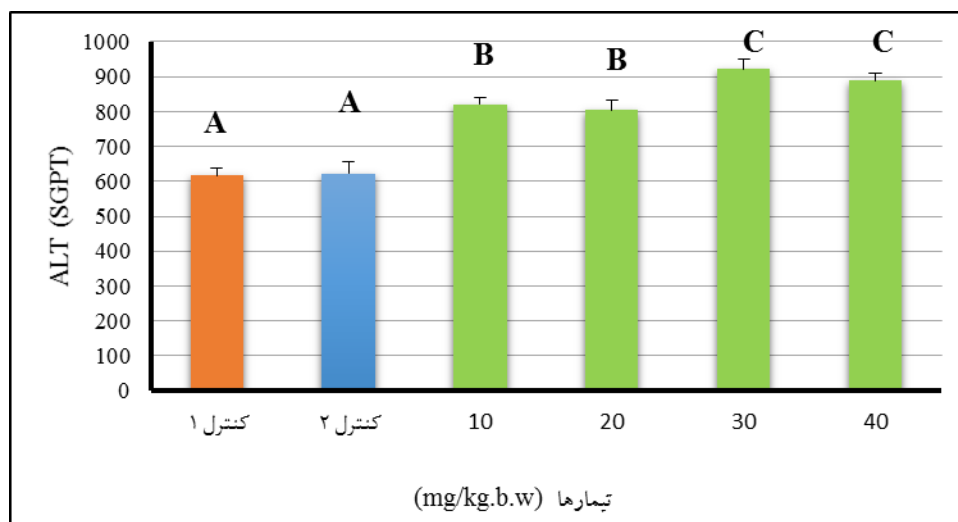
تغییرات سطح آنزیم ALP نیز وابسته به دوز بود (شکل ۵). تیمارها و کنترل اختلاف معنی داری داشتند ( $P \leq 0.05$ ). اما نسبت به سایر تیمارها و کنترل اختلاف معنی داری داشتند ( $P \leq 0.05$ ).

۱۰ mg/kg.b.w و ۲۰ mg/kg.b.w اختلاف معنی دار داشتند ( $P \leq 0.05$ ). نتایج این آنزیم حاکی از آن است که افزایش ALT نیز همانند AST وابسته به دوز می باشد (شکل ۴).

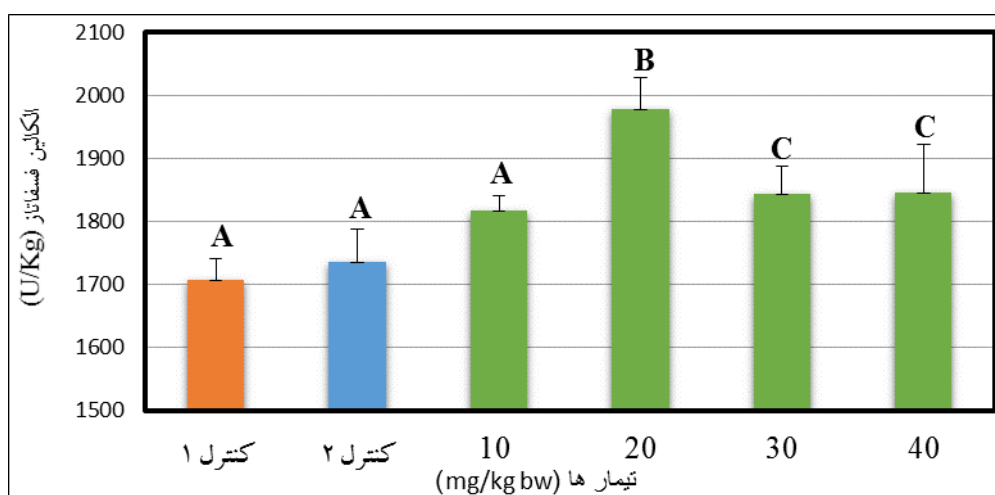
نتایج حاصل از آنزیم ALP حاکی از آن بود که میزان تغییرات آنزیم در گروه های کنترل ۱ و ۲ اختلاف معنی داری را نشان نداد ( $P \geq 0.05$ ). هم چنین تیمار ۱۰ mg/kg.b.w نیز با کنترل اختلاف معنی داری نشان نداد ( $P \geq 0.05$ ). ولی تیمار ۲۰ mg/kg.b.w نسبت به گروه کنترل و تیمار ۱۰ mg/kg.b.w اختلاف معنی داری را نشان داد ( $P \leq 0.05$ ). همچنین تیمارهای



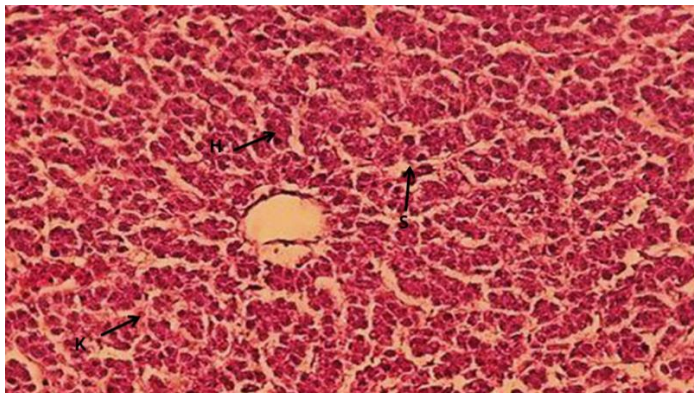
شکل ۳: میزان آنزیم AST(SGOT) در تیمارهای مختلف حروف غیر مشابه به معنای وجود اختلاف معنادار در سطح  $P \leq 0.05$  می باشد



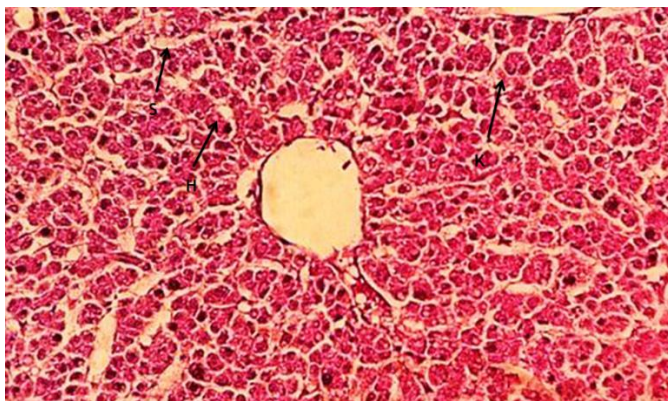
شکل ۴: میزان آنزیم ALT(SGPT) در تیمارهای مختلف حروف غیر مشابه به معنای وجود اختلاف معنادار در سطح  $P \leq 0.05$  می باشد



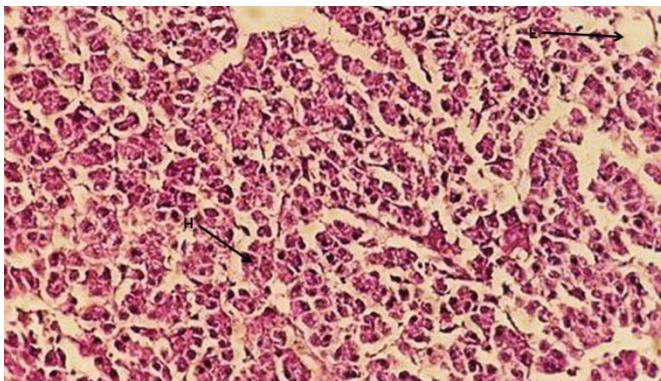
شکل ۵: میزان آنزیم ALP در تیمارهای مختلف حروف غیر مشابه به معنای وجود اختلاف معنادار در سطح  $P \leq 0.05$  می باشد



شکل ۶: مقطعی از بافت کبد ماهی کنترل (شاهد)، رنگ آمیزی H&E، بزرگنمایی ۴۰، (H: هپاتوسیت، S: سینوزوئید، K: کوپفر)



شکل ۷: مقطعی از بافت کبد ماهی تیمار ۲ دوز ۲۰ mg/kg.b.w؛ رنگ آمیزی H&E، بزرگنمایی ۴۰، (H: هپاتوسیت، S: سینوزوئید، K: کوپفر)



شکل ۸: مقطعی از بافت کبد ماهی تیمار ۳۰ mg/kg.b.w، رنگ آمیزی H&E، بزرگنمایی ۴۰، (H: هپاتوسیت، S: سینوزوئید، F: سلول چربی)

### نتایج حاصل از بررسی های بافتی

نتایج حاصل از بررسی بافت کبد نشان داد که در گروه کنترل ۱، هپاتوسیت ها دارای هسته ی مرکزی و سیتوپلاسم واضح و مشخص بودند. همچنین از شکل کاملاً طبیعی برخوردار بودند. همچنین سینوزوئیدهای کبدی به صورت نرمال در فاصله صفحات سلولهای کبدی قرار گرفتند. توده چربی در این تیمار مشاهده نشد و به طور کلی یک نمای طبیعی از بافت کبد دیده شد (شکل ۶).

بررسی مقطع کبدی در تیمار ۲۰ mg/kg.b.w حاکی از آن بود که سلول ها کمابیش همانند گروه کنترل بودند و از یک ظرفیت کبدی نرمال برخوردار بودند. هپاتوسیت ها دارای هسته ی مرکزی و سیتوپلاسم واضح و مشخص بودند. همچنین از شکل کاملاً طبیعی برخوردار بودند. همچنین سینوزوئیدهای کبدی به صورت نرمال در فاصله صفحات سلولهای کبدی قرار گرفتند. توده چربی در این تیمار مشاهده نشد (شکل ۷).

بررسی مقطع کبدی در تیمار ۳۰ mg/kg.b.w حاکی از گسستگی و شکاف های وسیع بین هپاتوسیت ها بود. همچنین فاصله گسترده بین سلولها و اتساع سینوزوئیدها صورت گرفته بود. در این دوز حفره ها و شکاف های بین سلولی افزایش یافته، واکونل های چربی در جای جای سلول مشخص بود. دیواره سلولی هپاتوسیت ها به وضوح مشخص نیست و آشفتگی سلولی به وضوح قابل رویت است (شکل ۸).

## بحث

تولید و مصرف گسترده داروهای ضد درد و التهاب سبب افزایش تماس انسان و افزایش ریسک آسیب سلول‌های کبدی در انسان شده است. داروهای ضد التهاب غیر استروئیدی (Nsaids) در اغلب مراکز درمانی به عنوان ضد درد و التهاب تجویز و یا توسط بیماران به صورت بدون نسخه خریداری می‌شوند. خطر آسیب کبدی در این داروها بالقوه کم است، اما زمانی که آسیب کبدی ناشی از این داروها رخ دهد می‌تواند بسیار جدی بوده و حتی باعث سردرگمی در تشخیص شود. سمیت کبدی ناشی از این داروها می‌تواند در هر زمانی از مصرف دارو رخ دهد (Aithal and Day, 1999).

مطالعات سلولی نشان داد که داروهای Nsaid که بطورگسترده برای کنترل درد و التهاب اختلالات روماتولوژی به کار می‌روند، دارای اثرات هیستولوژیک شایعی می‌باشند. بطوریکه ۱۲ هفته پس از شروع درمان آغاز می‌شود. در این مطالعه مشخص شد که بیشترین عارضه کبدی با دیکلوفناک و سولینداک رخ می‌دهد (O'connor et al., 2003).

داروهای Nsaid از بین هر ۱۰۰۰۰۰ بیمار تحت درمان ۳٪ را درگیر می‌کند. یافته‌ها نشان داد که فاکتورهای ژنتیکی در میزان آسیب‌های کبدی بیماران تحت درمان با Nsaid اثر گذار است. همچنین در میزان پاسخ ایمنی متابولیت‌های آسیب‌رسان موثر است (Day, 2007). Nsaid ها خانواده بزرگی از ترکیبات ضد درد و ضد التهاب را شامل می‌شوند و جزو مهمترین علل آسیب‌های کبدی می‌باشند. این داروها رنج وسیعی از آسیب‌های کبدی را از بی‌علامت تا نارسایی کبدی از خود بروز می‌دهند. حدود ۱۰ درصد از آمار

سمیت کبدی وابسته به دارو در اثر عوارض جانبی Nsaid هاست. تجویز این دسته ضد درد ها در انگلستان محدود شده است. از این رو نیازمند دارویی در حداقل دوز و حداقل طول مدت استفاده هستیم (Bessone, 2010).

سلول‌های کبدی بسیاری از فعالیتهای متابولیکی را انجام می‌دهند و حاوی تعداد زیادی آنزیم می‌باشند. آمینوترانسفرازها حساس‌ترین و پر مصرف‌ترین آنزیم‌های تشخیصی کبد می‌باشند. آمینوترانسفرازها شامل اسپاراتات آمینوترانسفراز (AST یا SGOT) و آلانین آمینوترانسفراز (ALT یا SGPT) هستند. آمینوترانسفرازها باعث کاتالیز واکنش‌های شیمیایی در سلول می‌شوند، که در آن گروه آمین، از یک مولکول دهنده به مولکول گیرنده منتقل می‌شوند. به همین دلیل به آن‌ها آمینو ترانسفراز گفته می‌شود. آنزیم ALP همراه صفرا توسط کبد تشریح می‌شود، این آنزیم در سلول‌های پوششی مجاری صفراوی کبد وجود دارد که با تورم و انسداد مجاری صفراوی سطح سرمی آن افزایش می‌یابد. AST به طور طبیعی در انواع مختلف بافت‌ها از قبیل کبد، قلب، ماهیچه، کلیه و مغز قرار دارد. این آنزیم در صورت آسیب به هر یک از این بافت‌ها وارد خون می‌شود. قسمت عمده‌ی ALT برعکس AST به طور طبیعی در بافت کبد یافت می‌شوند. اگرچه نمی‌توان گفت این آنزیم منحصر در کبد قرار دارد، اما کبد جایی است که در برگیرنده بیشترین غلظت این آنزیم است (Chaudhari et al., 2017).

آلانین آمینو ترانسفراز (ALT) به طور انحصاری در داخل سیتوپلاسم سلولهای کبدی وجود دارد. درحالی‌که اسپاراتات آمینوترانسفراز (AST) هم به صورت سیتوپلاسمی و هم به صورت میتوکندریایی

بوده است. با افزایش دوز این آسیب زایی به صورت وابسته به دوز افزایش یافت و به صورت افزایش سطح آنزیم‌های کبدی و نکروز بافتی و شکاف‌های وسیع بین سلولی خود را نشان داد.

### سپاسگزاری

بدین وسیله نویسندگان مقاله از کلیه کسانی که ما را در انجام این پژوهش یاری نمودند تشکر و قدردانی می نمایند.

### منابع

1. Akbari, P., 2021. Blood serum enzymes and antioxidant system of gray mullet liver (*Mugil cephalus*) fed with different levels of baker's yeast (*Saccharomyces cerevisiae*). Journal of Aquaculture Development, 15(3), 1-11.
2. Aithal, P.G., Day, C.P., 1999. The natural history of histologically proved drug induced liver disease. Gut journal, 44,731-735.
3. Assarzadeh, M.J., Almasirad, A., Shafiee, A., Nassiri Koopaei, M. and Abdollahi, M., 2014. Synthesis of new thiazolo [3,2,b] [1,2,4] triazole-6(5H)-one derivatives as potent analgesic and anti-inflammatory agents: medicinal chemistry research, 23, 948-957.
4. Bessone, F., 2010. Non-steroidal anti-inflammatory drugs. World journal of gastroenterology, 16(45), 5651-5661.
5. Chaudhari, H.J., Ravat, M.K., Vaniya, V.H., Bhedi, A.N., 2017. Morphological study of human liver and its Surgical Importance. Journal of Clinical and Diagnostic Research. 11 (6), AC09-AC12.
6. Day, C., 2007. Non-steroidal anti-inflammatory drug-induced hepatotoxicity. International of hematology, 11,563-575.
7. Giannini, E.G., Testa, R., Savarino, V., 2005. Liver enzyme alternation: A guide for clinicians. Canadian Medical Association Journal, 172(3), 367-79.
8. Hervey, R.A., 2011. Ferrier DR, Lippincott Illustrated Reviews: Biochemistry, 5<sup>th</sup> edition.

وجود دارد. ارزیابی سطح پلاسمایی آمینوترانسفرازها نشان دهنده آسیب سلولی در ارگانی است که این آنزیم داخل آن بالا رفته است (Hervey, 2011).

دو الگوی اصلی برای سمیت کبدی از نظر علائم وجود دارد. الگوی اول یک التهاب کبدی همراه با زردی، تب، تهوع و افزایش شدید ترانس آمینازها و بعضی اوقات افزایش ائوزینوفیل هاست. الگوی دیگر همراه با خونریزی توام با التهاب بافتی مزمن می باشد (Aithal and Day, 1999).

دو مکانیسم اصلی مسئول سمیت کبدی ناشی از مصرف داروهای ضد التهاب غیر استروئیدی می باشد؛ حساسیت بالا و انحراف متابولیکی. ریسک فاکتورهای ایجاد کننده سمیت کبدی عبارتند از: جنسیت خانم، سن بالای ۵۰ سال و بیماری‌های خود ایمنی (Rodriguez et al., 1994).

بررسی یافته‌های آنزیمی، بالینی و مشاهدات میکروسکوپ نوری و الکترونی حاصل از این تحقیق نشان داد که ماده مورد نظر با افزایش دوز، بافت کبد و آنزیم‌های کبدی را تحت تاثیر قرار می دهد. در نتیجه باعث افزایش آنزیم‌های کبدی و تغییراتی همچون گسستگی بافتی، افزایش فاصله ی سینوزوئیدها و پیدایش واکوئل های چربی در بافت کبد شده بود. با بررسی نتایج تصاویر میکروسکوپ نوری و برابندی از مقایسه آنزیم‌های کبدی، به نظر می‌رسد که اثرات زیان آور ترکیب ضد درد و التهاب [۵] - [۴] متیل سولفانیل) بنزیلیدن تiazولوتریازول] در دوزهای ۱۰ mg/kg.b.w و ۲۰ mg/kg.b.w روی بافت کبد کمتر از Nsaid های موجود در بازار دارویی نظیر مفنامیک اسید می باشد. اما در دوز ۳۰ mg/kg.b.w هر دو ترکیب آسیب‌های بافتی و برآیند افزایش آنزیمی تقریباً یکسان

- Publisher, Wolters Kluwer Health, Inc. 213-214.
9. Nikose, S., 2018. Hepatotoxicity and Changes in liver enzymes due to use of non-steroidal anti-inflammatory drugs (NSAIDs) in non-traumatic musculoskeletal painful disorders. *Molecular Enzymology and Drug Targets*, 12, 7-10.
  10. O'connor, N., Dargan, P.I., Jones, A.L., 2003. Hepatocellular damage from non-steroidal anti-inflammatory drugs. *An international journal of medicine*, 96(11), 787-791.
  11. Rodriguez, G., William, R. L.A., Derby, L.E., 1994. Acute liver injury associated with non-steroidal anti-inflammatory drugs and the role of risk factors. *International Archives of Internal Medicine*, 154, 311-16.
  12. Rubenstein, J. H., Laine, L., 2004. The hepatotoxicity of non-steroidal anti-inflammatory drugs. *Alimentary Pharmacology and Therapeutics journal*, 5, 10-15.
  13. Sgro, C., Clinard, F., Ouazir K., 2002. Incidence of drug-induced hepatic injuries: a French population-based study. *Hepatology Journal*, 36, 451-5.
  14. Sriuttha, P., Sirichanchuen, B., Permsuwan, U., 2018. Hepatotoxicity of Nonsteroidal Anti-Inflammatory Drugs: A Systematic Review of Randomized Controlled Trials. *Hepatology Journal*, 13, 5-8.