

ردیابی پادگن بتا نودا ویروس عامل بیماری نکروز عصبی ویروسی (VNN) در مقاطع بافتی ماهیان کفال طلایی (*Liza auratus*) به ظاهر سالم

محدث قاسمی^{۱*}، سید جلیل ذریه زهرا^۱، عیسی شریف پور^۲، سمیه حقیقی کارسیدانی^۳
 ۱- پژوهشکده آبی پروری آب‌های داخلی کشور، بخش بهداشت و بیماری‌های آبزیان، بندر انزلی، ایران، صندوق پستی: ۶۶
 ۲- موسسه تحقیقات شیلات ایران، بخش بهداشت و بیماری‌های آبزیان، تهران، ایران، صندوق پستی: ۶۱۱۶-۱۴۱۵۵
 ۳- دانشگاه آزاد اسلامی، واحد بندر انزلی، گروه شیلات، بندر انزلی، ایران، صندوق پستی: ۴۳۱۶۹-۸۸۶۹۳

تاریخ پذیرش: ۲۷ مرداد ۱۳۹۲

تاریخ دریافت: ۲۵ اردیبهشت ۱۳۹۲

چکیده

در مطالعه حاضر بتا نودا ویروس عامل بیماری نکروز عصبی ویروسی در ۶۰ عدد از ماهیان کفال طلایی (*Liza auratus*) به ظاهر سالم ۱۰۰-۵۰۰ گرمی صید شده از دریای خزر طی سال ۱۳۹۰ با روش‌های آسیب‌شناسی بافتی و آنتی‌بادی درخشان غیر مستقیم (IFAT) ردیابی شد. در بررسی‌های آسیب‌شناسی بافتی، نکروز و واکوئولاسیون گسترده در لایه مولکولار و گرانولار خارجی بخش خاکستری مغز میانی (۲۵٪) و عصب بینایی (۱۶/۶٪) و همچنین در لایه نوکلئار داخلی و خارجی شبکه چشم ماهیان (۵٪) مشاهده گردید. آزمایش آنتی‌بادی درخشان غیر مستقیم حاکی از حضور آنتی‌ژن ویروسی در لایه مولکولار و گرانولار خارجی مغز و گسترش بافت‌های چشم و مغز بود. نتایج این بررسی نشان داد حداقل ۲۰ درصد از ماهیان مورد مطالعه حامل این ویروس هستند. بنابراین بخشی از ماهیان به ظاهر سالم عرضه شده در مراکز فروش که به مصرف انسانی می‌رسند آلوده به بتا نودا ویروس عامل بیماری نکروز عصبی ویروسی ماهیان می‌باشند. هرچند تا کنون امکان بیماری‌زایی ویروس مذکور در انسان گزارش نگردیده است.

کلمات کلیدی: دریای خزر، کفال طلایی، بتا نودا ویروس، نکروز عصبی ویروسی.

مقدمه

جنس نوداویروس متعلق به خانواده نوداویریده (Nodaviridae) است که یک ویروس کوچک با ابعاد ۲۵-۳۰ نانومتر و بدون پوشش و دارای RNA تک رشته‌ای دوقسمتی و سنس مثبت می‌باشد (Mori *et al.*, 1992; Schneemann *et al.*, 2005).

خانواده نوداویریده (Nodaviridae) به دو جنس آلفا و بتا نوداویروس تقسیم می‌شوند. آلفا نوداویروس‌ها غالباً عامل ایجاد عفونت در حشرات بوده و هشت گونه دارد که از آن‌ها تنها گونه نوداموراویروس (Nodamura virus) برای حشرات و پستانداران بیماری‌زا می‌باشند. این ویروس به صورت تجربی موجب عفونت در بچه موش‌ها و بچه هامسترهای شیرخوار شده و باعث فلج در اندام حرکتی خلفی و در نهایت موجب مرگ می‌گردد. همچنین نشان داده شده است که در سرم خوک‌ها آنتی بادی خنثی کننده نوداموراویروس (NoV) وجود دارد که نشان می‌دهد خوک به عفونت طبیعی با این ویروس حساس است (Banu and Nakai, 2004) و بتانوداویروس‌ها عامل بروز بیماری نکروز عصبی ویروسی (VNN) در گونه‌های مختلف ماهیان در سرتاسر جهان هستند (OIE, 2012). این بیماری عمدتاً در ماهیان جوان و لاروها اتفاق می‌افتد اما در برخی از گونه‌ها از جمله هامورا آسیایی، هامورا اروپایی و آتلانتیک هالیبوت (*Hippoglossus hippoglossus*) در سنین بالاتر هم گزارش شده است (OIE, 2012). در کفال ماهیان دریای خزر (*Liza auratus*) نیز گزارش تلفات اغلب در ماهیان بالغ بوده است (Zorriehzaha *et al.*, 2005). این بیماری بیش از ۴۰ گونه از ۶ خانواده مختلف ماهیان را درگیر می‌کند

(OIE, 2012; Munday *et al.*, 2002). ماهیان بیمار دارای علائم شنای غیر طبیعی، عدم تعادل، مشکلات عصبی، بزرگ شدن کیسه شنا، تیرگی رنگ و مرگ می‌باشند (Yoshikoshi ; Glazebrook *et al.*, 1990; and Inoue, 1990; Fukuda *et al.*, 1996; Grotmol *et al.*, 1997; Le Breton *et al.*, 1997). ویروس تمایل به بافت‌های عصبی از جمله مغز و شبکه چشم دارد (Mladineo, 2003). بیماری‌زایی این ویروس در گونه‌های مختلف متفاوت بوده و انتقال مستقیم از طریق پوست و دستگاه گوارش گزارش شده است (Grotmol *et al.*, 1999; Chi *et al.*, 2003; Tanaka *et al.*, 2004; Furusawa *et al.*, 2006).

ماهی کفال طلایی (*Liza auratus* - Risso, 1810) یکی از گونه‌های اقتصادی دریای خزر است که در سال ۱۳۹۰ حدود ۲۵ درصد صید سالیانه ماهیان استخوانی را به خود اختصاص داد (پور غلامی، ۱۳۹۰). این گونه گرما دوست بوده و به صورت گروهی در آب‌های شور، لب شور، دریا و دهانه رودخانه‌ها زندگی می‌کند و در سرتاسر حوزه دریای خزر وجود دارد (نادری جلودار و عبدلی، ۱۳۸۳). در سال‌های اخیر تلفات گسترده‌ای در ماهیان کفال طلایی دریای خزر اتفاق افتاده که موجب کاهش میزان صید سالیانه این ماهیان گردیده است (Zorriehzaha *et al.*, 2005). ماهیان بیمار علائم بالینی مربوط به بیماری نکروز عصبی ویروسی شامل اتساع محوطه شکمی، بی حالی، شنای غیر طبیعی، عدم تعادل و تلفات را نشان می‌دهند. در بررسی کالبد گشایی، کیسه شنا متسع به خوبی قابل مشاهده است. بررسی‌های انجام شده در کشور حاکی از بیماری نکروز عصبی ویروسی در تلفات ماهیان کفال طلایی دریای خزر می‌باشد.

آزمایش آنتی بادی درخشان به روش غیر مستقیم (IFAT)

این آزمایش به دو صورت زیر انجام گرفت.

۱- آزمایش آنتی بادی درخشان به روش غیرمستقیم (IFAT) بر روی مقطع بافتی

مقاطع بافتی با ضخامت ۵ میکرون از نمونه‌های پارافینه تهیه شده و پس از پارافین زدایی بر روی لام، داخل PBS قرار گرفت تا آب‌دهی گردد. سپس مقاطع با PBS سرد شستشو داده شد و منطقه مورد نظر از بافت به وسیله قلم پارافین علامت گذاری گردید و میزان ۱۰۰ میکرولیتر از پادتن خرگوشی ضد بتا نودا ویروس (ساخت شرکت Aquatic diagnostic) بر روی لام قرار داده شد و به مدت ۳۰ دقیقه در ۳۷ درجه سانتی‌گراد و در اتاقک مرطوب نگهداری گردید. پس از آن ۴ بار با PBS-Tween (PBS-T) شستشو داده شد و میزان ۱۰۰ میکرولیتر پادتن ضد ایمنوگلوبولین خرگوشی کونژوگه شده با فلوروسئین-ایزوتیوسیانات بر روی لام قرار داده شد و به مدت ۳۰ دقیقه در ۳۷ درجه سانتی‌گراد نگهداری گردید. سپس ۴ بار با PBS-T شستشو داده شد و با میکروسکوپ فلورسنت مشاهده گردید (OIE, 2012).

۲- آزمایش آنتی بادی درخشان به روش غیر مستقیم (IFAT) بر روی گسترش بافتی

از نمونه‌های منجمد شده در فریزر ۸۰- درجه سانتی‌گراد گسترش فشاری (Impression smear) بسیار نازک بر روی لام تهیه شد و پس از خشک شدن در دمای آزمایشگاه به مدت ۲۰ دقیقه، با استن سرد به مدت ۱۵ دقیقه تثبیت گردید. مراحل تأثیر آنتی بادی اختصاصی ضد بتا نودا ویروس همانند روش توصیف شده در خصوص مقاطع بافتی انجام شد (OIE, 2012).

Zorriehzahra (۲۰۰۵) بیماری را به روش RT-PCR در تلفات ماهیان کفال طلایی ردیابی کردند. در مطالعات بعدی، عامل ویروسی از ماهیان دارای علائم بالینی شدید و در حال مرگ بر روی تیره‌های سلولی حساس جداسازی و شناسایی گردید (Soltani *et al.*, 2010؛ قاسمی، ۱۳۸۹). هدف از این مطالعه ردیابی پادگن بتانوداویروس عامل بیماری نکروز عصبی ویروسی در ماهیان کفال طلایی به ظاهر سالم که برای مصرف انسانی در بازار به فروش می‌رسند، بود.

مواد و روش‌ها

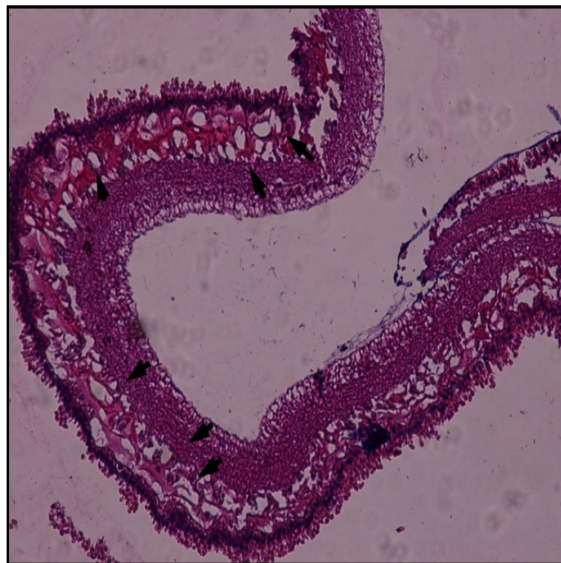تعداد ۶۰ قطعه ماهی کفال ۵۰۰-۱۰۰ گرمی به ظاهر سالم به صورت تصادفی، از مرکز فروش ماهی در شهرستان بندرانزلی در طی ماه‌های مختلف در فصل صید سال ۱۳۹۰ تهیه گردید و به بخش بهداشت و بیماری‌های آبزیان پژوهشکده آبزی پروری آب‌های داخلی کشور-انزلی انتقال داده شدند.

بعد از انجام بیومتری و تعیین وزن و طول ماهیان، کالبد گشایی ماهیان در شرایط استریل در زیر هود صورت می‌گرفت، سپس یک چشم و نصف مغز هر ماهی برای تثبیت بافتی در فرمالین بافر ۱۰٪ قرار داده شد و پس از ۲۴ ساعت تعویض فرمالین صورت گرفت. مراحل آبیگری با استفاده از غلظت‌های افزایشنده الکل اتیلیک انجام گرفت و شفاف سازی در گزین انجام شد و سپس به مدت ۱۲ ساعت در پارافین مایع در دمای ۶۰ درجه سانتی‌گراد نگهداری شد. از نمونه‌های پارافینه مقاطع ۵ میکرون تهیه گردیده و بعد از پارافین زدایی و آبیگری، با استفاده از هماتوکسیلین و اتوزین رنگ آمیزی شده و با میکروسکوپ نوری مورد مطالعه قرار گرفتند (Roberts, 2001).

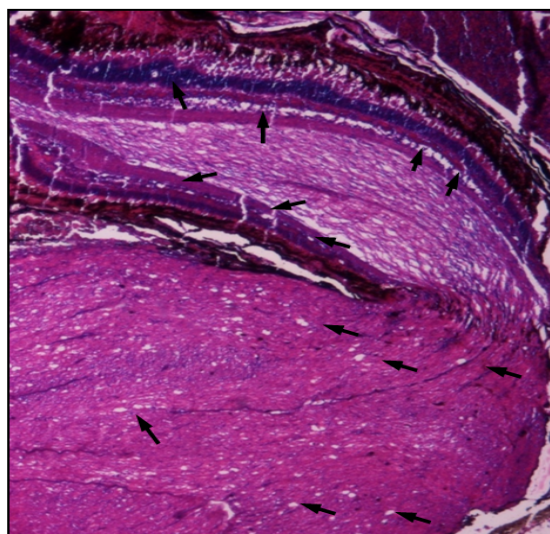
نتایج

در سیستم اعصاب مرکزی (CNS) ضایعات واضحی در نخاع، کورتکس مغز و عصب بینایی مشاهده گردید. تغییرات آسیب شناختی مغز شامل نکروز گسترده در سلول‌های عصبی و واکوئولاسیون پیشرفته در سیتوپلاسم نورون‌ها بود. در لایه کورتکس مغز، ضایعات اسفنجی در لایه مولکولار و گرانولار خارجی بخش خاکستری مغز به ویژه در مغز میانی مشاهده گردید (به میزان ۲۵٪). در عصب بینایی، نکروز سلول‌های عصبی و واکوئولاسیون شدید مشاهده شد (۱۶/۶۶٪). واکوئول‌ها از نظر اندازه و شکل متفاوت بوده و با دیواره مشخص از بافت‌های اطراف جدا شده بودند. تغییرات آسیب شناختی در چشم شامل نکروز و واکوئولاسیون وسیع در لایه نوکلئار داخلی و خارجی شبکیه چشم (به میزان ۵٪) بود (شکل‌های ۲ الی ۵).

واکنش پادگن - پادتن به طور واضح در لایه مولکولار و گرانولار خارجی مغز مشاهده شد و به صورت نقاط طلایی درخشان در زیر میکروسکوپ فلورسنت مشخص گردید (به میزان ۲۳/۳۳٪). همچنین در گسترش تثبیت شده بافت چشم و مغز حضور پادگن - پادتن تأیید گردید (به میزان ۲۰٪) (شکل‌های ۶ الی ۱۱).



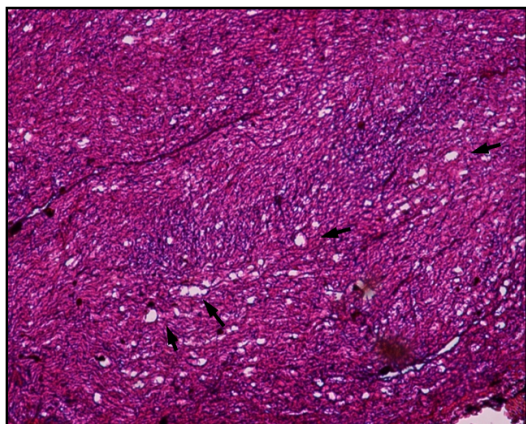
شکل ۲: مقطع بافت چشم ماهی کفال طلایی دارای واکوئول‌های فراوان در لایه‌های نوکلئار داخلی و خارجی شبکیه (پیکان‌ها) (عدسی ۴x، H&E)



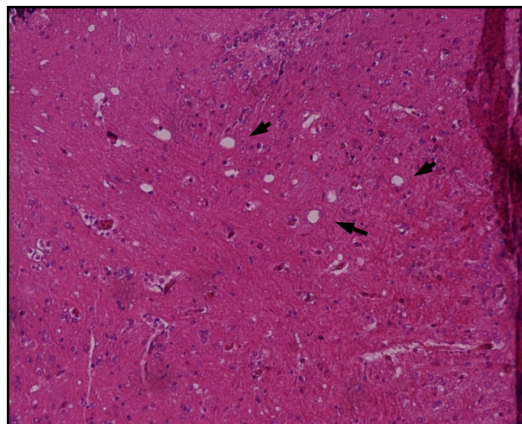
شکل ۳: مقطع بافت عصب بینایی چشم ماهی کفال طلایی *L. auratus*: در محل اتصال عصب به شبکیه چشم، واکوئول‌های فراوان در عصب بینایی و لایه‌های نوکلئار داخلی و خارجی شبکیه دیده می‌شود (پیکان‌ها) (عدسی ۴x، H&E)



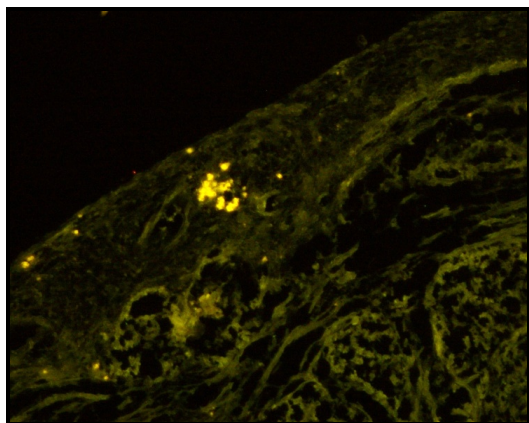
شکل ۱: ماهیان کفال طلایی دریای خزر *L. auratus* اندازه بازاری



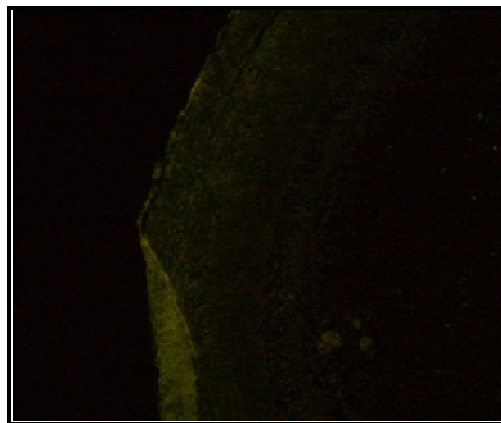
شکل ۵: مقطع بافت عصب بینایی چشم ماهی کفال طلائی *L. auratus* دارای واکوئول‌های فراوان در عصب بینایی (پیکان‌ها) (عدسی ۱۰ X ، H&E)



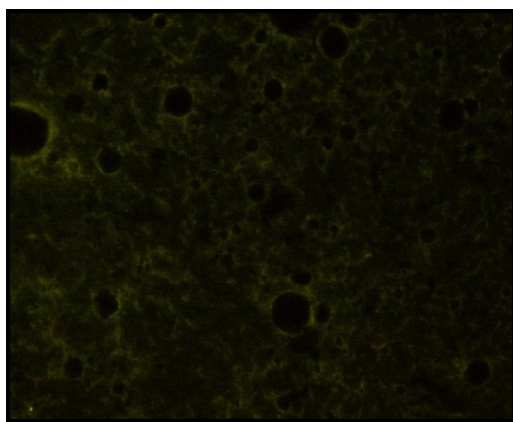
شکل ۴: مقطع بافت مغز میانی ماهی کفال طلائی *L. auratus*: واکوئول‌های زیادی در لایه‌های مولکولر و گرانولر کورتکس مشاهده می‌شود (پیکان‌ها) (عدسی ۴ X ، H&E)



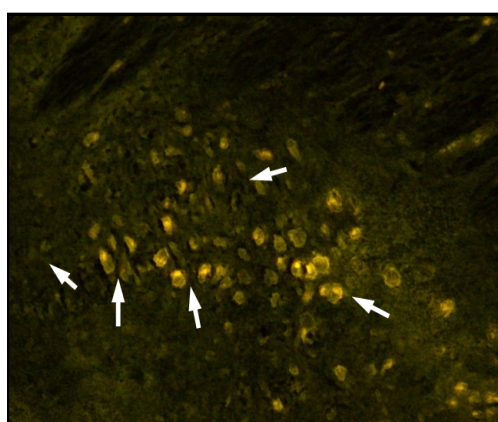
شکل ۷: مقطع بافت مغز میانی ماهی کفال طلائی *L. auratus* آلوده به بتانودا ویروس: نقاط طلائی درخشان حاکی از واکنش پادگن - پادتن در لایه خاکستری قشر مغز می‌باشد (پیکان‌ها) (عدسی ۱۰ X ، H&E)



شکل ۶: مقطع بافت مغز کپور پرورشی (*Cyprinus carpio*) به عنوان کنترل منفی (عدسی ۴ X ، H&E)



شکل ۹: گسترش فشاری بافت مغز کپور معمولی پرورشی به عنوان کنترل منفی (عدسی ۱۰ X ، H&E)



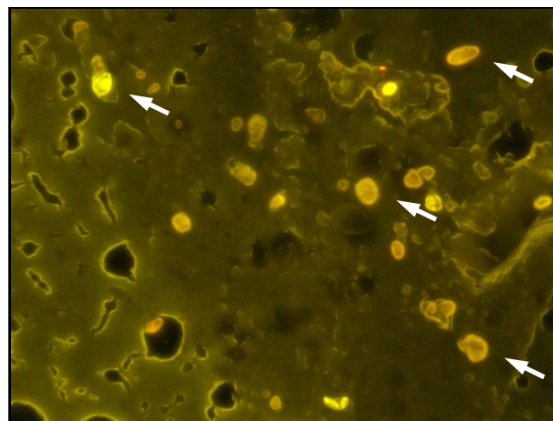
شکل ۸: مقطع بافت مغز میانی ماهی کفال طلائی *L. auratus* آلوده به بتانودا ویروس. نقاط طلائی درخشان حاکی از واکنش پادگن - پادتن در لایه خاکستری قشر مغز است (پیکان‌ها) (عدسی ۱۰ X ، H&E)

شکل ۱۰: گسترش فشاری (Impression Smear) مغز میانی ماهی کفال طلایی *L. auratus* آلوده به بتانوداویروس: نقاط طلایی درخشان حاکی از واکنش پادگن - پادتن در داخل سلول‌های لایه خاکستری قشر مغز می باشد (پیکان‌ها) (عدسی X ۲۰، H&E)

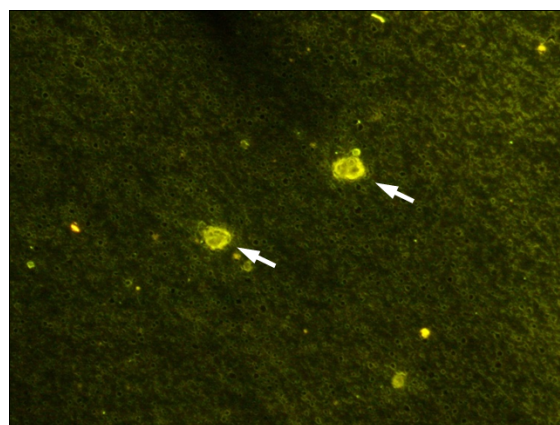
شکل ۱۱: گسترش فشاری (Impression Smear) شبکیه چشم ماهی کفال طلایی *L. auratus* آلوده به بتانوداویروس: نقاط طلایی درخشان حاکی از واکنش پادگن - پادتن در داخل سلول‌های لایه خاکستری قشر مغز است (پیکان‌ها) (عدسی X ۲۰، H&E)

بروز واکوئولاسیون و نکروز در بافت عصبی از جمله مغز، نخاع و شبکیه چشم از علائم اختصاصی بیماری نکروز عصبی ویروسی در بسیاری از ماهیان است (Munday et al., 2002). در مطالعه حاضر نیز نکروز و واکوئولاسیون شدید در بخش خاکستری مغز، عصب بینایی و شبکیه چشم به ترتیب در ۲۵٪، ۱۶/۶۶٪ و ۵٪ نمونه‌های مورد مطالعه مشاهده گردید و به وسیله ردیابی آنتی ژن ویروس در بافت‌های مذکور به روش آنتی بادی درخشان غیر مستقیم تأیید شد.

در مطالعه Tanaka و همکاران (۲۰۰۴)، مسیر ورود ویروس از طریق بینی و عصب بویایی به مغز و نخاع به عنوان ارگان‌های هدف گزارش گردیده اما در مطالعه حاضر حضور ویروس در لوب بویایی مشاهده نشد. با کاهش گزارش وقوع تلفات کفال ماهیان در سال‌های اخیر نسبت به سال‌های گذشته تصور می‌شد که بیماری می‌تواند در طبیعت کنترل شود و میزان تلفات آن نیز کاهش یابد. اما مطالعه حاضر نشان



شکل ۱۰: گسترش فشاری (Impression Smear) مغز میانی ماهی کفال طلایی *L. auratus* آلوده به بتانوداویروس: نقاط طلایی درخشان حاکی از واکنش پادگن - پادتن در داخل سلول‌های لایه خاکستری قشر مغز می باشد (پیکان‌ها) (عدسی X ۲۰، H&E)



شکل ۱۱: گسترش فشاری (Impression Smear) شبکیه چشم ماهی کفال طلایی *L. auratus* آلوده به بتانوداویروس: نقاط طلایی درخشان حاکی از واکنش پادگن - پادتن در داخل سلول‌های لایه خاکستری قشر مغز است (پیکان‌ها) (عدسی X ۲۰، H&E)

بحث

در مطالعات قبلی، بتانوداویروس عامل بیماری نکروز عصبی ویروسی (VNN) از ماهیان کفال طلایی در حال مرگ و با علائم بالینی شدید (تورم محوطه شکمی و لاغری مفرط) گزارش شده (Zorriehzahra

نیاز و درجه حرارت نامناسب برای آنزیم RNA Polymerase وابسته به RNA، قادر به ایجاد عفونت در دمای بدن انسان (۳۷ درجه سانتی گراد) نمی باشد (Adachi *et al.*, 2008).

Banu و Nakai در سال ۲۰۰۴ قابلیت بیماریزایی دو ژنوتایپ (SJNNV Striped Jack Nervous Necrosis virus) و RGNNV را در موش بررسی کردند. در مدت ۱۴ روز پس از تزریق هیچگونه علائم بالینی در موش‌ها مشاهده نشد اما در ۳ و ۲۴ ساعت پس از تزریق، ویروس در کلیه موش‌ها قابل ردیابی بود اما پس از ۷۲ ساعت قابل شناسایی نبود. در این آزمایش ویروس از اندام‌های هدف ویروس مانند مغز، نخاع و چشم جدا نگردید. این نتایج نشان داد که موش میزبان حساس به بتانودا ویروس نمی باشد.

لذا در حال حاضر خطر انتقال این بیماری به انسان از طریق مصرف ماهیان آلوده بر اساس شواهد و مستندات موجود منفی است هر چند طبق توصیه‌های سازمان OIE مصرف هرگونه ماهیان مبتلا به بیماری‌های عفونی (اعم از باکتریایی یا ویروسی) توصیه نمی گردد (OIE, 2012). در خصوص تغییرات حاد بیماری در سال‌های مختلف و گرایش بتانودا ویروس به اندام‌ها و نحوه شیوع بیماری در ماهی کفال و احتمال کنترل طبیعی بیماری در طبیعت و میزان حساسیت گونه‌های پرورشی در آب شور و لب شور بررسی‌های تکمیلی ضروری می باشد.

سپاسگزاری

نویسندگان از ریاست، معاونین محترم پژوهشکده آبی پروری و همکاران عزیزی که در مراحل تهیه نمونه و انجام تحقیق همکاری نموده‌اند بویژه آقایان

می دهد که ویروس عامل بیماری علی‌رغم کاهش علائم بالینی، در کفال ماهیان حضور داشته و حداقل ۲۰ درصد ماهیان مورد مطالعه بدون داشتن علائم بالینی واضح حامل ویروس این بیماری هستند و در صورت تبدیل ماهیان کفال به حاملین بدون علامت به عنوان مخزن ویروس در طبیعت عمل کرده و احتمال انتقال عامل بیماری در سال‌های آتی به سایر ماهیان دریای خزر وجود دارد. همچنین با توجه به رویکرد شیلات و برنامه‌های توسعه‌ای آبی پروری در مقوله پرورش ماهیان در قفس (Cage Culture) یا در مزارع حاشیه ساحل، احتمال انتقال بیماری به ماهیان پرورشی وجود خواهد داشت. ماهیان به ظاهر سالم معمولاً به مصرف انسانی می‌رسند اما تاکنون گزارشی از انتقال بیماری به انسان وجود ندارد. در خصوص بیماریزایی نودا ویروس‌ها در پستانداران و امکان انتقال و ایجاد بیماری در انسان (Zoonosis) مطالعات محدودی در دنیا صورت گرفته است. در یک بررسی جدید توسط محققین ژاپنی، امکان عفونت‌زایی بتانودا ویروس ژنوتایپ (RGNNV Redspotted Grouper Nervous Necrosis Virus) در تیره‌های سلولی انسانی (Hela, 293T و A649) مورد بررسی قرار گرفت. نتایج نشان داد که این ژنوتایپ توانایی اتصال به سلول‌های انسانی را دارد اما قادر به نفوذ به داخل این سلول‌ها نیست. با این وجود زمانی که RNA بتانودا ویروس به سلول‌ها انتقال داده شد، سلول‌های انسانی از تکثیر RNA بتانودا ویروس حمایت کردند. یافته‌های این محققین حاکی از آن است که سلول‌های انسانی فاقد گیرنده‌های اختصاصی میزبانی برای عفونت‌های بتانودا ویروسی می‌باشند. بنابراین بتانودا ویروس در شرایط فعلی احتمالاً به خاطر فقدان گیرنده‌های مورد

- Barramundi, *Lates calcarifer* Bloch. Journal of Fish Disease, 13, pp. 245–249.
10. Grotmol, S., Totland, G.K., Thorud, K., Hjeltnes, B.K., 1997. Vacuolating encephalopathy and retinopathy associated with a nodavirus-like agent: a probable cause of mass mortality of cultured larval and juvenile Atlantic Halibut *Hippoglossus hippoglossus*. Diseases of Aquatic Organisms, 29, pp. 85–97.
 11. Grotmol, S., Bergh, O., Totland, G.K., 1999. Transmission of viral encephalopathy and retinopathy (VER) to yolk-sac larvae of the Atlantic Halibut *Hippoglossus hippoglossus*: occurrence of nodavirus in various organs and a possible route of infection. Diseases of Aquatic Organisms, 36, pp. 95–106.
 12. Le Breton, A., Grisez, L., Sweetman, J., Olivevier, F., 1997. Viral nervous necrosis (VNN) associated with mass mortalities in cage-reared Sea Bass, *Dicentrarchus labrax* (L.). Journal of Fish Disease, 20, pp. 145–151.
 13. Mladineo, I., 2003. The immunohistochemical study of nodavirus changes in larval, juvenile and adult sea bass tissue. Journal Applied Ichthyology, 19, pp. 366–370.
 14. Mori, K., Nakai, T., Muroga, K., Arimoto, M., Mushiake, K., Furusawa, I., 1992. Properties of a new virus belonging to Nodaviridae found in larval Striped Jack (*Pseudocaranx dentex*) with nervous necrosis. Virology 187(1), pp. 368–371.
 15. Munday, B.L., Kwang, J., Moody, N., 2002. Betanodavirus infections of teleost fish: a review. Journal of Fish Disease, 25, pp. 127–142.
 16. OIE (Office International Epizooties), 2012. Viral Encephalopathy and Retinopathy. In: Manual of Diagnostic Tests for Aquatic Animal, Office International des Epizooties, Paris, France: pp. 169-175.
 17. Pirarat N., Ponpornpisit A., Traithong T., Nakai T., Katagiri T., Maita M., Endo M., 2009. Nodavirus associated with pathological changes in adult Spotted Coral Groupers (*Plectropomus maculatus*) in Thailand with viral nervous necrosis. Research in Veterinary Science, 87(1): pp.97-101.
 18. Roberts, R.J., 2001. Fish Pathology, 3rd ed. W. B. Saunders Co. Philadelphia, PA., USA. 472 P.
 19. Schneemann, A., Ball, L.A., Delsert, C., Johnson, J.E., Nishizawa, T., 2005. Family Nodaviridae. In: Fauquet, C.M., Mayo, M.A., Maniloff, J., Desselberger, U., Ball, L.A. (Eds.), Virus Taxonomy. Eighth Report of the International Committee on Taxonomy of

مهندس اکبر پورغلامی، مهندس بابک رضای عاقله،
مهندس رضا نهرور، مهندس رجب راستین و آقای
جعفر صیاددخت صمیمانه قدردانی می نمایند.

منابع

۱. پور غلامی، ا.، ۱۳۹۰. گزارش طرح بررسی برخی از شاخص‌های بیولوژیکی ماهیان استخوانی در سواحل جنوبی دریای خزر (۹۰–۸۹)، انتشارات شرکت جهاد، تحقیقات و آموزش، ۱۱۱ص.
۲. قاسمی، م.، ۱۳۸۹. جداسازی و شناسایی عامل ویروسی تلفات کفال ماهیان (Mugilidae) دریای خزر، رساله دکترای تخصصی، دانشگاه تهران، دانشکده دامپزشکی، ۷۴ص.
۳. نادری جلودار، م.، عبدلی، ا.، ۱۳۸۳. اطلس ماهیان حوزه جنوبی دریای خزر (آب‌های ایران)، موسسه تحقیقات شیلات ایران، ۸۰ص.
4. Adachi, K., Ichinose, T., Watanabe, K., Kitazato, K., Kobayashi, N., 2008. Potential for the replication of the betanodavirus Red Spotted Grouper nervous necrosis virus in human cell lines. Archives of Virology, 153, pp. 15–24.
5. Banu, G.R., Nakai, T., 2004. Inoculation of BALB/c mice with fish-pathogenic nodavirus. Journal of Comparative Pathology, 130, pp. 202 – 204.
6. Chi, S.C., Shieh, J.R., Lin, S.J., 2003. Genetic and antigenic analysis of betanodaviruses isolated from aquatic organisms in Taiwan. Diseases of Aquatic Organisms, 55, pp. 221–228.
7. Fukuda, Y., Nguyen, H.D., Furuhashi, M., Nakai, T., 1996. Mass mortality of cultured Sevenband Grouper, *Epinephelus septemfasciatus*, associated with viral nervous necrosis. Fish Pathology, 31, pp. 165–170.
8. Furusawa, R., Okinaka, Y., Nakai, T., 2006. Betanodavirus infection in the freshwater model fish Medaka (*Oryzias latipes*). Journal of General Virology, 87, pp. 2333–2339.
9. Glazebrook, J.S., Heasman, M.P., de Beer, S.W., 1990. Picorna-like viral particles associated with mass mortalities in larval

- stage. Journal of Fish Disease, 27, pp. 385–399.
22. Yoshikoshi, K., Inoue, K., 1990. Viral nervous necrosis in hatchery-reared larvae and juveniles of Japanese Parrotfish, *Oplegnathus fasciatus* (Temminck & Schlegel). Journal of Fish Disease, 13, pp. 69–77.
23. Zorriehzahra, M.j., Nakai, T., Sharifpour, I., Gomes, DK., Chi, SC., Soltani, M., Mohd, D., Hj, H., Sharif Rohani, M., Saidi, AA., 2005. Mortality wild Golden Mullet (*Liza auratus*) in Iranian waters of the Caspian Sea associated with viral nervous necrosis like agent. Iranian Journal of Fisheries Science, 45, pp. 43-58.
- Viruses. Academic Press, London, UK, pp. 865–872.
20. Soltani, M., Ghasemi, M., Sharifrohani, M., Sharifpour, I., Zorrieh Zahra, J., 2010. Isolation and identification of Betanodavirus causing mass mortalities in Golden Grey Mullet (*Liza auratus*) in the Caspian Sea. International Journal of Veterinary Research, 4, pp. 201-208.
21. Tanaka, S., Takagi, M., Miyazaki, T., 2004. Histopathological studies on viral nervous necrosis of seven band Grouper, *Epinephelus septemfasciatus* Thunberg, at the grow-out