

اثر نانو ذرات دی‌اکسید تیتانیوم بر تغییرات بافتی آبشش کپور معمولی نوجوان (*Cyprinus carpio*) در مواجهه با فاز محلول نفت خام

سیده ژینو حسینی^۱، سعید ضیایی نژاد^{۱*}، سید علی جوهری^۲، بهزاد نعمت دوست^۱

۱- گروه شیلات، دانشکده منابع طبیعی، دانشگاه صنعتی خاتم‌الانبیاء (ص)، بهبهان، ایران

۲- گروه شیلات، دانشکده منابع طبیعی، دانشگاه کردستان، ایران

تاریخ پذیرش: ۶ شهریور ۱۳۹۶

تاریخ دریافت: ۱۱ فروردین ۱۳۹۶

چکیده

کشور ما یکی از تولیدکنندگان بزرگ نفت خام بوده و دارای صنایع بزرگ و گسترده‌ای در زمینه‌های نفت و پتروشیمی می‌باشد و در آینده گسترش قابل ملاحظه‌ای در این صنایع پیش‌بینی می‌گردد، در نتیجه امکان آلوده شدن منابع آبی کشور به مواد نفتی به طرق مختلف وجود دارد. این مطالعه باهدف بررسی اثر فوتوکاتالیستی نانو ذرات دی‌اکسید تیتانیوم جهت تجزیه و کاهش اثر سمیت فاز محلول نفت خام انجام گرفت. بچه ماهیان با میانگین وزنی ۵۸/۸۹ گرم در ۷ تیمار تحت تأثیر نفت خام و نانو ذرات دی‌اکسید تیتانیوم در شرایط تاریکی و فرابنفش قرار داده شدند. در پایان آزمایش، بافت آبشش به‌منظور مطالعات آسیب‌شناسی بافتی مورد ارزیابی قرار گرفت. انواع آسیب‌های بافتی شامل هایپر تروفی، هایپرپلازی رشته و تیغه ثانویه، چماقی شدن رأس رشته‌های ثانویه، فیوژن، آنیورسم و کوتاه شدن رشته‌های ثانویه در بافت آبشش ماهیان مورد مطالعه مشاهده شد. از نظر کمی، به ترتیب بیش‌ترین و کم‌ترین آسیب در بافت آبشش ماهیان تیمار شده با فاز محلول نفت خام آماده شده در تاریکی و گروه شاهد مشاهده شد. نتایج نشان داد که اگرچه هر سه ترکیب فاز محلول نفت خام، سوسپانسیون نانو ذرات دی‌اکسید تیتانیوم و ترکیب فاز محلول نفت خام و سوسپانسیون نانو ذرات دی‌اکسید تیتانیوم در آب منجر به افزایش آسیب بافتی در آبشش کپور معمولی نوجوان می‌شود، اما در مقادیر برابر، آسیب متأثر از فاز محلول نفت خام آماده شده در تاریکی به‌مراتب بیش‌تر بود ($P > 0/05$). بر اساس نتایج به‌دست آمده استفاده از این پژوهش می‌توان عنوان کرد که فرآیند فوتوکاتالیستی نانو ذرات دی‌اکسید تیتانیوم و اثر تقویتی پرتوی فرابنفش تا حدودی منجر به کاهش اثرات نامطلوب فاز محلول نفت خام شده است.

کلمات کلیدی: فاز محلول نفت خام، دی‌اکسید تیتانیوم، فوتوکاتالیست، آسیب‌شناسی بافتی، کپور معمولی.

مقدمه

از میان انواع مختلف آلودگی‌ها، مشتقات نفتی (هیدروکربن‌ها) از مهم‌ترین آلاینده‌های محیط آبی (Pacheco and Santos, 2001)، مصب‌ها و نواحی ساحلی (Connell and Miller, 1981) محسوب می‌شوند، که بیش‌ترین تأثیر را بر ماهیان استخوانی دارند (Hose *et al.*, 1996). آبریان هیدروکربن‌های آروماتیک حلقوی موجود در آب را جذب می‌کنند، در نتیجه اثرات متفاوتی بعد از در معرض قرار گرفتن در برابر این آلودگی‌ها در آن‌ها رخ می‌دهد (Teh *et al.*, 2004). نفت و ترکیبات آن اثرات حادی بر ماهیان داشته و اثرات آن‌ها بر مرحله لاروی و جوانی ماهیان شامل تغییرات مورفولوژیک، هیستوپاتولوژیک و آسیب‌های ژنتیکی گزارش شده است. ذراتی از نفت که بیش‌ترین تأثیر را بر ماهیان استخوانی دارند، هیدروکربن‌های محلول شامل هیدروکربن‌های آروماتیک حلقوی (PAHs) بوده که به خاطر سمیت و پایداری در محیط دارای اهمیت فراوانی می‌باشند (Hose *et al.*, 1996). بررسی‌ها نشان می‌دهند که مواد هیدروکربنی قادرند پس از تغذیه به وسیله موجودات آبرزی از دیواره دستگاه گوارش عبور نموده و برای مدت زیادی در آنجا باقی بمانند (Teh *et al.*, 2004).

نانو ذرات دی‌اکسید تیتانیوم یکی از رایج‌ترین فتوکاتالیزورها برای از بین بردن آلاینده‌های آلی و غیر آلی در آب است. واژه فتوکاتالیست از دو بخش فتو و کاتالیست تشکیل شده، که فتو معرف نوردهی و کاتالیست بیانگر فرایندی است که سرعت واکنش شیمیایی را برای مواد شرکت‌کننده، بدون توقف واکنش افزایش می‌دهد (Slamborova *et al.*, 2013). در تجزیه فتوکاتالیزوری، مواد آلوده‌کننده تحت تأثیر

تابش اشعه UV و در حضور ذرات اکسید فلزی نظیر ZnO و TiO₂ تجزیه می‌گردند (Singh and Singh, 2002; Lanouette, 1997). فرآیند UV/TiO₂ یکی از جدیدترین و کاراترین روش‌های تصفیه آلاینده‌ها است. در این فرآیند نانو ذرات دی‌اکسید تیتانیوم به‌طور وسیعی در واکنش‌های فتوکاتالیزی به‌عنوان کاتالیزور مورد استفاده قرار می‌گیرد. کاهش اندازه ذرات و در نتیجه افزایش سطح ویژه کاتالیزور باعث بهبود فعالیت فتوکاتالیزی آن‌ها می‌شود (Kartikyan and Navaneetha, 2011). تابش نور UV تأثیر چشمگیری (به‌عنوان منبع انرژی) در تجزیه نوری واکنش‌دهنده‌ها دارد. فعالیت فتوکاتالیست شدیداً به تابش نور (انرژی در واحد سطح) روی سطح کاتالیست وابسته است. معمولاً اشعه UV با طول‌موج نزدیک به ۳۷۰-۳۰۰ نانومتر برای تأمین انرژی فرآیند تحریک نوری به کار می‌رود (نیان و همکاران، ۱۳۸۷). زمانی که نور با انرژی بالا یا پرتو فرابنفش با یک فتوکاتالیست نیمه هادی دی‌اکسید تیتانیوم تماس می‌یابد، سبب تهییج الکترون در اتم‌های تیتانیوم می‌شود. الکترون‌ها برو روی سطح فتوکاتالیست پخش شده و با مواد خارجی اطراف خود واکنش می‌دهند که اغلب این الکترون‌ها سبب تشکیل رادیکال‌ها و یون هیدروکسیل OH می‌گردند که قادر به اکسیداسیون مواد شیمیایی آلی در اطراف خود، احیای فلزات، تخریب باکتری‌ها و ویروس‌ها می‌باشند. دی‌اکسید تیتانیوم دارای یک باند ظرفیت پر و یک باند هدایت خالی بوده و بین این دو باند فاصله‌ی خاصی (گاف انرژی) قرار دارد که در صورت تابش نور با طول‌موج مشخص امکان انتقال الکترون از باند ظرفیت به باند هدایت می‌باشد. در اثر انجام این عمل لایه‌ی ظرفیت، الکترون از دست داده

وسیع‌تری از این بافت در ارتباط مستقیم با محیط خارجی است بنابراین مورفولوژی آن مفیدترین ابزار در بررسی تأثیر آلاینده‌های محیطی بر جانور بوده (Schwaiger *et al.*, 1997) و تغییر در ساختار این اندام به‌عنوان اصلی‌ترین پاسخ در مقابل استرس‌های شیمیایی مطرح می‌باشد.

بررسی‌های انجام شده نشان داد که تاکنون پژوهشی در رابطه با تأثیر استفاده از نانو ذرات دی‌اکسید تیتانیوم به‌منظور سنجش تجزیه و حذف اثر آلاینده‌های مضر در ماهی کپور جهت کاهش آسیب‌های وارد شده به سلامتی آبزیان و تداخل در رشد آن‌ها صورت نگرفته است. لذا در این پژوهش فعالیت فوتوکاتالیتیکی نانو ذرات دی‌اکسید تیتانیوم جهت از بین بردن تأثیرات آلودگی‌های نفتی در ماهی کپور معمولی به‌عنوان یک مدل مهره‌دار آبی بررسی شد.

مواد و روش‌ها

تعداد ۲۱۰ قطعه ماهی کپور معمولی با میانگین وزنی ۵۸/۸۹ گرم و میانگین طولی ۱۵/۱۶ سانتی‌متر در اسفند ماه ۱۳۹۳ از مزرعه‌ای واقع در بهبهان به کارگاه تکثیر و پرورش دانشگاه صنعتی خاتم‌الانبیاء (ص) بهبهان منتقل شدند. این ماهیان به مدت دو هفته با شرایط آزمایشگاهی در آب هوادهی شده شهری سازش داده شدند. پس از اتمام دوره سازگاری، بچه ماهیان به ۷ گروه (با سه تکرار) با تراکم ۱۰ قطعه تقسیم شده و به ۲۱ مخزن ۳۰۰ لیتری انتقال داده شدند. در طی مدت زمان آزمایش (از شروع آداپتاسیون تا پایان دوره آزمایش) غذادهی به میزان ۳ درصد بیوماس موجود در هر تانک و با استفاده از جیره غذایی استاندارد ماهی کپور (غذای مرحله رشد کپور EX_CG، غذای ۲۱

و لایه هدایت دارای الکترون خواهد داشت. این عمل انتقال در زمان بسیار کوتاهی انجام می‌گیرد و دوباره الکترون از ترازبالا (باند هدایت) به ترازپایین (باند ظرفیت) برمی‌گردد. (Linsebigler *et al.*, 1995) و زمانی که در معرض فوتون‌ها (معمولاً تابش‌های UV) قرار می‌گیرد بعد از جذب انرژی $h\nu \geq E_g = 3/2\text{eV}$ ذرات باردار الکترون‌ها (e^-) در نوار رسانش و حفره‌ها (h^+) جای خالی الکترون‌ها در نوار ظرفیت هستند (Watanabe *et al.*, 1999).

اثر هیدروکربن‌های نفتی بر ماهیان در شرایط آزمایشگاهی، معمولاً با تعیین مطالعات آسیب‌شناسی بافتی ماهیان قرار گرفته در معرض آلودگی، یکی از روش‌های کاربردی و معمول تعیین اثرات آلاینده بر موجود زنده می‌باشد که به درک واکنش‌های بیولوژیک رخ داده کمک می‌کند (Martinez *et al.*, 2004) و یکی از مزایای استفاده از شاخص‌های آن مطالعه و بررسی اختصاصی اثرات آلاینده بر اندام‌های هدف خاص مثل آبشش، کلیه و کبد می‌باشد که مسئول اعمال حیاتی مثل تنفس، دفع، تجمع و نقل و انتقال ترکیبات ضد حیات (xenobiotic) در ماهی می‌باشد (Gernhofer *et al.*, 2001) و در اثر مواجهه با آلاینده‌های محیطی دچار آسیب‌های حاد و اغلب جبران‌ناپذیر می‌شوند. از بین اندام‌های حیاتی ماهیان، آبشش‌ها اهمیت زیادی در تنفس، تنظیم اسمزی، تعادل اسید-باز و دفع نیتروژن زائد در ماهیان دارند (Simonata *et al.*, 2008). از آنجا که آبشش‌ها مهم‌ترین جایگاه تبادلات یونی بین بدن و محیط به شمار می‌روند. نقش مهمی در ثابت نگه داشتن ترکیب یونی درون بدن بخصوص در مواجهه با محیط‌های آلوده دارند (Evans *et al.*, 2005). از آنجا که سطح

کپور معمولی قبل از آزمایش اصلی اندازه گیری شد (OECD, 1992). گروه‌های مختلف طی یک دوره ۲۰ روزه به صورت زیر مورد آزمایش قرار گرفتند.

شرکت بیضا) در ۲ نوبت به نسبت مساوی صورت گرفت. درصد غذادهی با توجه به اندازه ماهیان و دمای آب محاسبه شد (Ng et al., 2003). LC_{50}^{96h} در ماهی

جدول ۱: تیمارهای مورد آزمایش

تیمار	نوع آلاینده	مخفف هر تیمار	شرایط آماده سازی	غلظت
۱	بدون افزودن آلاینده (گروه شاهد)	Cont	-	LC ₅₀ ٪ ۱۰
۲	سوسپانسیون نانو ذرات دی اکسید تیتانیوم	TiO ₂ /UV	تابش اشعه فرابنفش	LC ₅₀ ٪ ۱۰
۳	سوسپانسیون نانو ذرات دی اکسید تیتانیوم	TiO ₂ /Dark	تاریکی	LC ₅₀ ٪ ۱۰
۴	فاز محلول نفت خام	Oil/UV	تاریکی	LC ₅₀ ٪ ۱۰
۵	فاز محلول نفت خام	Oil/Dark	تابش اشعه فرابنفش	LC ₅₀ ٪ ۱۰
۶	ترکیب سوسپانسیون نانو ذرات دی اکسید تیتانیوم و نفت خام	Tarkib/UV	تابش اشعه فرابنفش	LC ₅₀ ٪ ۱۰
۷	ترکیب سوسپانسیون نانو ذرات دی اکسید تیتانیوم و نفت خام	Tarkib/Dark	تاریکی	LC ₅₀ ٪ ۱۰

آماده سازی قسمت قابل حل نفت خام در

آب

قسمت قابل حل نفت خام در آب از طریق اضافه کردن یک قسمت نفت در ۹ قسمت آب به دست آمد (Anderson et al., 1974). در این مورد ۱۰۰ میلی لیتر نفت خام به ۹۰۰ میلی لیتر آب مقطر در یک ظرف ارلن مایر سربسته اضافه شده و با همزن مغناطیسی به مدت ۲۴ ساعت و با سرعت چرخش ۱۰۰۰ دور در دقیقه به هم زده شد، سپس نمونه‌ها به مدت ۲۴ ساعت ساکن گذاشته شد تا فازهای آب و نفت از هم جداسازی شود، سپس از طریق زهکش تحتانی ظرف، مایع موجود در کف آن استخراج گردید. این مایع حاوی هیدروکربن‌های محلول نفت خام یا قسمت قابل حل نفت در آب می باشد (Phatarpekar and Ansari, 2002).

طرز تهیه سوسپانسیون نانو ذرات دی اکسید

تیتانیوم

نانو ذرات دی اکسید تیتانیوم استفاده شده در این پژوهش از فرم آناتاز و به حالت پودری و ساخت کارخانه US NANO آمریکا بود که از شرکت نانو پارس لیما خریداری گردید. از این پودر سوسپانسیونی با غلظت ۱/۱ میلی گرم در لیتر (برای این کار ۱/۱ گرم نانو ذرات وزن شده، سپس قطره قطره آب مقطر به آن اضافه گردید تا تبدیل به یک خمیر یکدست شد، سپس به آرامی آب اضافه شده تا به حجم ۲۰ میلی لیتر برسد. بعد سه نوبت و هر نوبت ۳۰ دقیقه در دستگاه حمام اولتراسونیک قرار داده شد. سپس حجم کل نمونه به ۱۰۰۰ سی سی رسانده شد) تهیه شد و به دلیل حساسیت به تابش نور، این سوسپانسیون تا زمان استفاده‌های بعدی در شیشه تیره رنگ و در دمای اتاق نگهداری گردید (توانا و همکاران، ۱۳۹۳). محدوده قطر هیدرودینامیک نانو ذرات ۱۰ تا ۲۵ نانومتر بود و بیشترین تعداد این ذرات دارای اندازه ۲۵/۹۸ نانومتر بودند.

در پایان آزمایش، بافت آبشش حداقل ۳ قطعه ماهی از هر تیمار به صورت تصادفی نمونه برداری شد و در محلول بوئن تثبیت شدند. نمونه‌ها پس از مراحل آبگیری از طریق الکل با درجات مختلف (۵۰، ۷۰، ۸۰، ۹۰ و ۹۶ درصد)، شفاف‌سازی با استفاده از گزیلول، پارافینه کردن، قالب‌گیری، برش و رنگ‌آمیزی به روش استاندارد هماتوکسیلین ائوزین رنگ‌آمیزی شدند (Mumford, 2004). بافت‌ها برای مشاهده هرگونه علائم تغییر آسیب‌شناسی با استفاده از میکروسکوپ نوری ارزیابی شدند و توسط فتومیکروسکوپ از آن‌ها

عکس تهیه شد (Roberts, 2001). تغییرات ساختاری نظیر هیپرتروفی، هیپرپلازی، نکروز، ادم و سایر تغییرات محتمل ریختی در مقایسه با گروه شاهد مورد بررسی قرار گرفت. همچنین شاخص‌های رشد مانند: طول کل (Wang *et al.*, 2003)، افزایش وزن (Misra *et al.*, 2008)، درصد افزایش وزن (Haung *et al.*, 2006)، ضریب رشد ویژه (Haung *et al.*, 2006)، متوسط رشد روزانه (Ricker, 1975) و درصد بقاء مورد محاسبه قرار گرفتند.

طول اولیه - طول نهایی = طول کل

وزن اولیه - وزن نهایی = افزایش وزن

تعداد روزهای آزمایش / ۱۰۰ × (وزن اولیه - وزن نهایی) = ضریب رشد ویژه

۱۰۰ × (وزن اولیه - وزن نهایی) = درصد افزایش وزن بدن

تعداد روزهای فاصله دو زیست سنجی / میانگین وزن اولیه - میانگین وزن نهایی = نرخ رشد متوسط روزانه

رشته‌های ثانویه آسیب‌دیده، در هر رشته اولیه از هر ماهی تعداد ۱۰۰ رشته ثانویه شمارش شد و تعداد رشته‌های ثانویه‌ای که دچار هر یک از تغییرات یا آسیب‌ها شده بودند نسبت به تعداد کل رشته‌های ثانویه محاسبه گردید. تغییرات بافتی هر یک از رشته‌های آبششی فقط در یکی از گروه‌های زیر قرار گرفت (Bernet *et al.*, 1999):

- تغییرات پرولیفریشن^۱: افزایش تعداد انواع خاصی از سلول‌ها یا ساختارها؛ مانند هایپرپلازی^۲ یا سلول‌های کلراید^۳ یا سلول‌های سنگفرشی^۴.

پس از اندازه‌گیری و محاسبه داده‌ها، داده‌ها توسط نرم‌افزار Microsoft Office Excel 2010 گروه‌بندی شدند. جهت پردازش نرمال بودن داده‌ها از آزمون کولموگراف-اسمیرنوف استفاده شد. تجزیه و تحلیل داده‌ها با آنالیز واریانس یک‌طرفه (One Way ANOVA) انجام شده و جهت مقایسه میانگین‌ها از آزمون دانکن با سطح اطمینان ۹۰ درصد مورد استفاده قرار گرفت. تجزیه داده‌ها با استفاده از نرم‌افزار SPSS (نسخه ۲۰) انجام شد.

کمی سازی آسیب بافتی

تغییرات بافتی آبشش بر اساس روش اصلاح‌شده Bernet و همکاران (۱۹۹۹) به صورت کیفی و نیمه کمی بررسی و ثبت گردیدند. برای تعیین درصد

¹ Proliferation

² Hyperplasia

³ Chloride cells

⁴ Pavement cells

جدول ۲: غلظت‌های ایجادکننده تلفات ۱۰، ۵۰ و ۹۰ درصد در کپور معمولی نوجوان بعد از ۹۶ ساعت

96h LC	Conc.	95% Confidence Limits	
		Upper	Lower
LC10	۱۳/۱۹	۱۵/۹۹۱	۹/۴۱۳
LC50	۲۳/۰۷۰	۲۹/۳۵۳	۱۹/۲۶۴
LC90	۳۹/۵۱۸	۷۲/۴۹۷	۴۰/۹۵۸

درصد وزن به دست آمده بین تیمارهای آلوده شده با Oil/Dark و Oil/UV با شاهد اختلاف معنی داری نشان دادند، در صورتی که سایر تیمارها اختلاف معنی داری با گروه شاهد نداشتند. با مقایسه افزایش طول، تیمارهای آلوده شده با Oil/Dark و Oil/UV اختلاف معنی داری با گروه شاهد داشتند، بطوریکه تیمار Oil/UV کمترین مقدار رشد طولی را در بین گروه‌ها داشت، در این پارامتر نیز سایر تیمارهای آزمایشی اختلاف معنی داری با گروه شاهد نداشتند. درصد بقای تیمار آلوده شده با Oil/Dark کمترین میزان (۷۶/۶۶ درصد) را در بین گروه‌های آزمایشی داشت.

تغییرات هیستوپاتولوژیک آبشش کپور معمولی در گروه‌های مختلف آزمایشی در شکل ۱ تا ۴ نشان داده شده است. در گروه شاهد بافت آبشش سالم با رشته‌های آبششی منظم دیده شد و سلول‌های اپیتلیال و لاملاهای ثانویه و اولیه تغییراتی را نشان ندادند و دارای حالت نرمال بودند. در بافت آبشش تغییرات ساختاری نظیر هیپرتروفی، هیپرپلازی، نکروز، ادم و آسیب عمومی مثل جدا شدن اپیتلیال از غشای پایه تیغه‌های آبششی، چماقی شدن رشته‌های آبششی و چسبندگی تیغه‌ها و سایر تغییرات محتمل ریختی در مقایسه با گروه شاهد مشاهده شد.

- تغییرات دژنریشن^۱: تخریب بافت‌ها یا سلول‌های خاص؛ مانند نکروز^۲ بافتی.
- تغییرات ساختاری^۳: تغییر در ساختار بافت‌ها؛ مانند جوش خوردگی لاملا^۴.
- تغییرات اینفلامیشن^۵: افزایش حضور سلول‌هایی که در بازسازی بافت‌های تخریب شده نقش دارند؛ مانند جدا شدگی سلول‌های پوششی^۶ یا ادم^۷ رشته‌های ثانویه.
- تغییرات سیتوپلاسمی^۸: تغییر در حجم و اندازه سلول‌ها یا محتویات آن‌ها؛ مانند افزایش اندازه یا هایپرتروفی^۹ سلول‌های کلراید، سنگفرشی و موکوسی^{۱۰}.

نتایج

بر اساس نتایج به دست آمده، غلظت کشنده میان^{۱۱} (LC₅₀) فاز محلول نفت خام طی ۹۶ ساعت برای ماهی کپور معمولی به میزان ۲۳/۰۷۰ میلی گرم در لیتر برآورد گردید. که ۱۰ درصد LC₅₀ برای انجام آزمایش‌های بعدی استفاده شد.

جدول ۳ نتایج شاخص‌های رشد را در بچه ماهیان کپور معمولی طی مدت ۲۰ روز نشان می‌دهد. در تیمارهای مختلف، وزن نهایی، ضریب رشد ویژه (SGR) و متوسط رشد روزانه (ADG) اختلاف معنی داری با گروه شاهد نداشتند ($P > 0.05$).

¹ Degeneratiion

² Necrosis

³ Structural

⁴ Lamellar fusion

⁵ Inflammation

⁶ Epithelial lifting

⁷ Oedema

⁸ Cytoplasmic

⁹ Hypertrophy

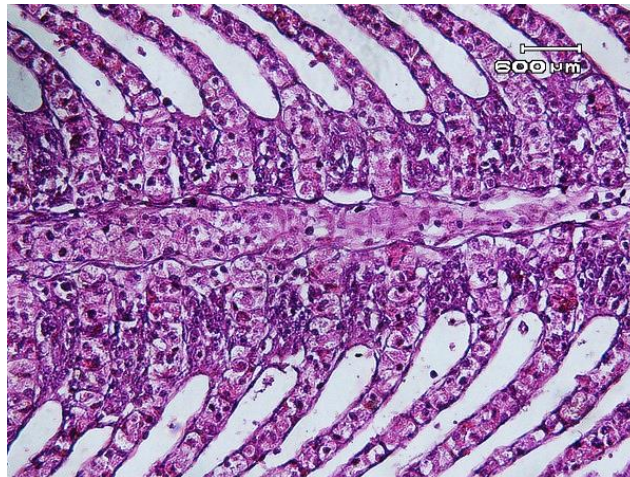
¹⁰ Mucous cells

¹¹ Median Lethal Concentration

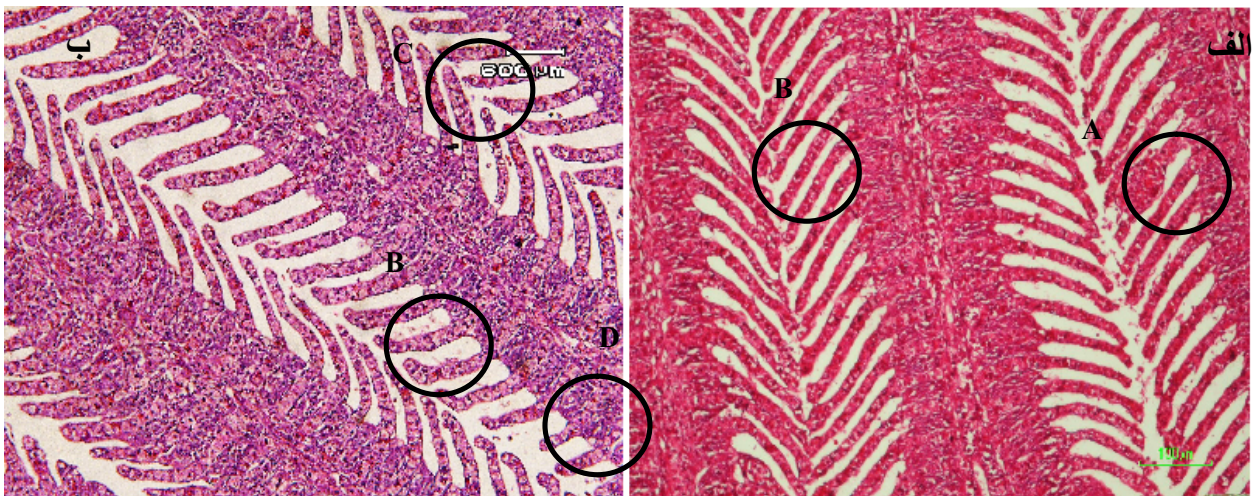
جدول ۳: بررسی شاخص های رشد در تیمارهای مختلف بچه ماهی کپور معمولی پس از ۲۰ روز پرورش

پارامتر	SGR	ADG	وزن نهایی	طول نهایی	درصد بقاء	WG%
شاهد	$ab_{1/94} \pm 0/77$	$a_{76/12} \pm 4/73$	$a_{78/83} \pm 5$	$b_{19/4} \pm 3/28$	$a_{100} \pm 0/0$	$b_{48/38} \pm 22$
TiO2/UV	$ab_{1/4} \pm 0/74$	$a_{68/16} \pm 14$	$a_{70/81} \pm 14$	$ab_{15/03} \pm 1/36$	$a_{100} \pm 0/0$	$ab_{33/07} \pm 1/$
TiO2/Dark	$ab_{1/56} \pm 0/59$	$a_{73/22} \pm 13$	$a_{75/98} \pm$	$b_{18/98} \pm 1/52$	$a_{95} \pm 2/0$	$ab_{37/28} \pm 1$
Oil/UV	$a_{0/87} \pm 0/13$	$a_{63/92} \pm 9$	$a_{66/73} \pm 9/94$	$a_{15/49} \pm 0/98$	$c_{80} \pm 2/8$	$a_{19/11} \pm 3/31$
Oil/Dark	$a_{0/76} \pm 0/26$	$a_{68/95} \pm 3/45$	$a_{72/05} \pm 3/55$	$ab_{16/83} \pm 1$	$c_{76/66} \pm 3/5$	$a_{16/66} \pm 6/1$
Tarkib/UV	$a_{0/88} \pm 0/23$	$a_{67/89} \pm 8$	$a_{70/85} \pm 8$	$ab_{16/36} \pm 0/89$	$ab_{93/33} \pm 1/9$	$a_{19/48} \pm 5$
Tarkib/Dark	$ab_{1/26} \pm 0/3$	$a_{71/12} \pm 3$	$a_{74/01} \pm$	$ab_{17/82} \pm 1/63$	$ab_{90} \pm 3/2$	$ab_{28/96} \pm 7/78$

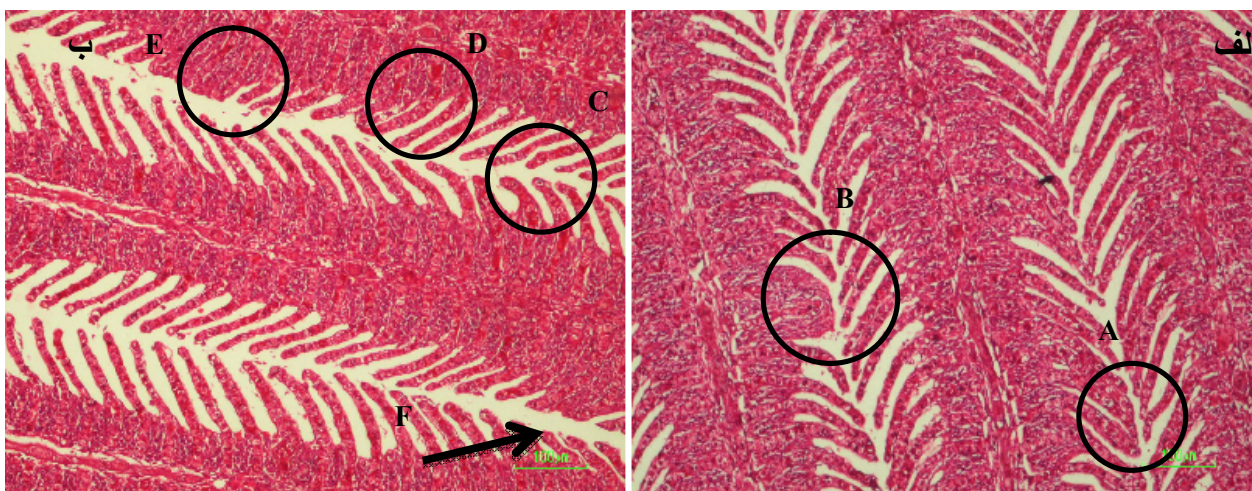
* در هر ستون میانگین های دارای حروف بالانویس مشترک با یکدیگر اختلاف معنادار ندارند ($P > 0/05$). داده ها به صورت mean±SD نشان داده شده است.



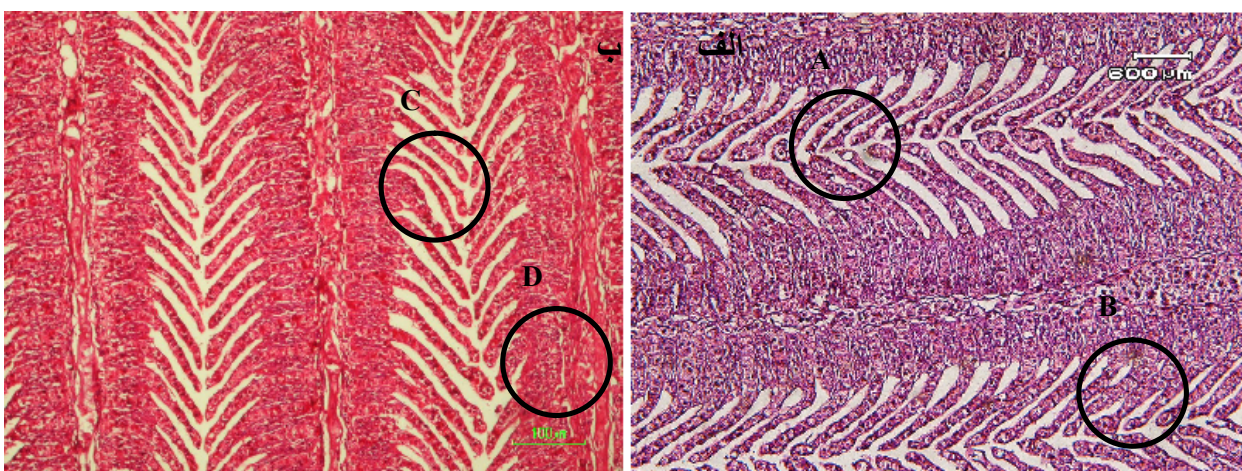
شکل ۱: ساختار آبشش سالم از نمونه های گروه شاهد



شکل ۲: انواع تغییرات بافتی مشاهده شده در آبشش کپور معمولی نوجوان پس از مواجهه با سوسپانسیون نانو ذرات دی اکسید تیتانیوم (الف) تحت تاریکی و (ب) تحت تابش فرابنفش. A: آنیورسم؛ B: چماقی شدن رأس رشته های ثانویه؛ C: هایپر تروفی سلول های اپیتلیومی تیغه های ثانویه؛ D: کوتاه شدن رشته های ثانویه



شکل ۳: انواع تغییرات بافتی مشاهده شده در آبخش کپور معمولی نوجوان پس از مواجهه با فاز محلول نفت خام (الف) تحت تاریکی و (ب) تحت تابش فرابنفش. A: هایپر تروفی سلول‌های اپیتلیومی تیغه‌های ثانویه؛ B: فیوژن؛ C: چماقی شدن رأس رشته‌های ثانویه؛ D: نکروز؛ E: هایپرپلازی؛ F: کوتاه شدن رشته‌های ثانویه

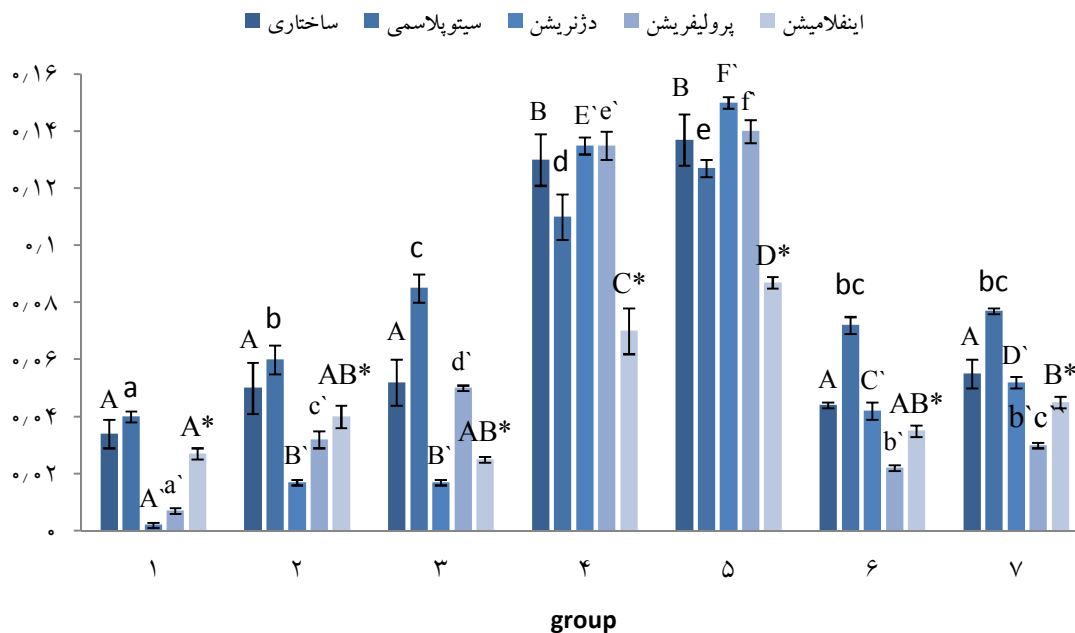


شکل ۴: انواع تغییرات بافتی مشاهده شده در آبخش کپور معمولی نوجوان پس از مواجهه با ترکیب فاز محلول نفت خام و نانو ذرات دی-اکسید تیتانیوم (الف) تحت تاریکی و (ب) تحت تابش فرابنفش. A: چماقی شدن رأس رشته‌های ثانویه؛ B: آنیورسم؛ C: هایپرپلازی؛ D: هایپر تروفی سلول‌های اپیتلیومی تیغه‌های ثانویه.

جدول ۴: فراوانی رشته‌های ثانویه آبخشی دچار تغییرات مختلف بافتی (نتایج به صورت Mean ± SD نشان داده شده است)

تیمار	انواع مختلف تغییرات بافتی (درصد)			
	سیتوپلاسمی	ساختاری	اینفلامیشن	دژنریشن
۱	^a ۴±۰/۹	^a ۳/۴±۲/۲	^a ۲/۷±۱/۱	^a ۰/۷±۰/۸
۲	^b ۶±۲/۳	^a ۵±۴/۱	^{ab} ۴±۲/۱	^b ۱/۷±۰/۸
۳	^c ۸/۵±۲/۳	^a ۵/۲±۳/۶	^{ab} ۰/۱±۰/۶	^b ۱/۷±۰/۸
۴	^d ۱۱±۳/۶	^b ۱۳±۴/۲	^c ۸/۷±۱/۲	^c ۱۳/۵±۱/۸
۵	^e ۱۲/۷±۱/۵	^b ۱۳/۷±۴/۲	^d ۷±۳/۶	^f ۱۴±۲/۶
۶	^{bc} ۷/۲±۰/۸	^a ۴/۴±۲/۵	^{ab} ۴/۵±۱/۱	^c ۴/۲±۱/۱
۷	^{bc} ۷/۷±۱/۶	^a ۵/۵±۰/۶	^b ۳/۵±۱/۱	^d ۵/۲±۱/۵

* در هر ستون میانگین‌های دارای حروف بالانویس مشترک با یکدیگر اختلاف معنادار ندارند ($P > 0.05$).



شکل ۵: درصد تغییرات مختلف بافتی در تیمارهای مختلف

بحث

ظاهر می شود. تأثیر روی جمعیت و جامعه ممکن است حتی سال ها بعد از در معرض قرار گیری اولیه قابل تشخیص نباشد.

رشد، مهم ترین پارامتر فیزیولوژیک است که در رابطه با فعل و انفعالات اجتماعی ماهیان به خوبی مطالعه شده است (ایمان پور و همکاران، ۱۳۸۸). تحت شرایط استرس، ماهی به انرژی بیش تری نیاز دارد تا صرف فرایندهای هموستاتیک کند (Schreck, 1982). به عبارت دیگر انرژی بیش تر از رشد، صرف استرس می شود (Moradyan *et al.*, 2012). Sharaf و Tawwab نشان دادند که مواد نفتی اثرات منفی بر عملکرد رشد و بقا ماهی تیلایپا (*Oreochromis niloticus*) دارد. Heintz و همکاران (۲۰۰۰) گزارش کردند که قرار گرفتن ماهی قزل آلاهی صورتی (*Onchorhynchys gorbuscha*) در معرض فاز محلول نفت خام باعث تأخیر در رشد و کاهش بقا می شود.

امروزه مطالعات آزمایشگاهی و میدانی به طور یکسان ثابت کرده اند که هیدروکربن های آروماتیک حلقوی به شدت موجودات مصبی و دریایی را تحت تأثیر قرار می دهند (Burger, 1997). Smith و Cameron (۱۹۷۹) اشاره کردند که قرار گرفتن ماهی در معرض فاز محلول نفت خام باعث تحریک سوخت و ساز بدن برای رشد بافتی می شود. بر اساس نظریه Connell (1995) بسیاری از موجودات دریایی پاسخ های حادی را در مقابل قرار گیری در معرض PAHs از خود نشان نمی دهند اما اثرات زیر کشنده (بیوشیمیایی، رفتاری، فیزیولوژیکی و پاتولوژیکی) را تحمل می کنند که حداقل نیاز به چندین ماه دارد تا در موجود رشد نماید و در نتیجه تشخیص آن ها بسیار مشکل است. چنین اثراتی توسط مسیرهای متابولیکی آسیب دیده، رشد کم، هماوری پایین و نقص تولید مثل

پاسخ به آلودگی‌های هیدروکربنی توسط Brocksen و Bailey (۱۹۷۳) در باس راه راه (Striped bass) و *Cyprinodon variegatus* توسط Omoregie و همکاران (۱۹۹۵) نشان داده شده است. از سوی دیگر در یکسری از مطالعات مشخص شد که ترکیبات نفتی موجب تضعیف در توانایی تولیدمثل، رشد و نمو و تغذیه و گوارش موجودات دریایی می‌شوند (کلارک، ۱۳۸۵). که این نتایج با یافته‌های ما هم‌خوانی ندارد. در این پژوهش عملکردهای رشد به‌طور ناچیزی کاهش یافت که مشابه پژوهش‌های Afolabi و همکاران (۱۹۸۵) بود که نشان دادند قرار گرفتن ماهی در معرض فاز محلول نفت خام باعث بی‌حالی، حرکت کم و نزدیک به هم ماهی می‌شود که به علت تغذیه کم‌تر است. Cameron و Smith (۱۹۷۹) اشاره کردند که قرار گرفتن ماهی در معرض فاز محلول نفت خام باعث تحریک سوخت‌وساز بدن برای رشد بافتی می‌شود. ممانعت از رشد در آزمایش حاضر، ممکن است به علت اختلال در سوخت‌وساز طبیعی بدن توسط سمیت نفت خام باشد. نتایج حاصل از این آزمایش نشان داد که هیچ‌گونه رابطه معنی‌داری در میزان تغذیه، رشد و سلامت عمومی ماهیان در مقایسه با گروه شاهد نیست. این نتایج با یافته‌های Birtwell و همکاران (۱۹۹۹) که تخم‌های ماهی آزاد گوژپشت (*Oncorhynchus gorbusha*) را به مدت ۱۰ روز تحت تأثیر فاز محلول نفت خام اسلوپ شمالی آلاسکا^۱ آلاسکا^۱ قرار دادند و لاروهای حاصل را در محیط طبیعی رهاسازی کردند. پس از ۱ تا ۳ سال دوباره آن‌ها را صید نموده و مورد بررسی قرار دادند؛ هم‌خوانی دارد.

در این پژوهش وزن و طول نهایی نسبت به وزن و طول اولیه افزایش داشته اما تیمارهای قرار گرفته در معرض فاز محلول نفت خام آماده شده تحت تابش فرابنفش (Oil.UV) نسبت به گروه شاهد کاهش طول داشتند و تیمار ترکیب همزمان نانو ذرات دی‌اکسید تیتانیوم و فاز محلول نفت خام آماده شده تحت تابش فرابنفش (Oil.TiO₂/UV) و ترکیبات نفتی (Oil/UV) موجب کاهش معنی‌دار درصد وزن و ضریب رشد ویژه شد. در این پژوهش وزن و طول نهایی نسبت به وزن و طول اولیه افزایش داشته اما تیمارهای قرار گرفته در معرض فاز محلول نفت خام آماده شده تحت تابش فرابنفش (Oil.UV) نسبت به گروه شاهد کاهش طول داشتند و تیمار ترکیب همزمان نانو ذرات دی‌اکسید تیتانیوم و فاز محلول نفت خام آماده شده تحت تابش فرابنفش (Oil.TiO₂/UV) و ترکیبات نفتی (Oil/UV و Oil/Dark) موجب کاهش معنی‌دار درصد وزن و ضریب رشد ویژه شد.

قرار گرفتن ماهی در معرض فاز محلول نفت خام ممکن است منجر به کاهش مصرف غذا و وزن بدن شود؛ که مشابه کار Khan و Kicheniuk (۱۹۸۱) و Kori-Siakpere (۲۰۰۰) و Saborido-Rey و همکاران (۲۰۰۷) بود که نشان دادند قرار گرفتن ماهی در معرض فاز محلول نفت خام، می‌تواند منجر به کاهش تغذیه و وزن بدن شود که بازتاب تغییر در ضریب چاقی است. هم‌چنین Onah و Ofojekwu (۲۰۰۲) نشان دادند که ماهی نرخ سوخت‌وساز بدن خود را با دفع هیدروکربن‌های آروماتیک افزایش می‌دهد، و به تبع آن انرژی بیش‌تری را برای حفظ هموستازی نسبت به ذخیره‌سازی اختصاص می‌دهد، از این رو نرخ رشد کاهش می‌یابد. افزایش سرعت سوخت‌وساز بدن در

¹ Alaskan north slop

کاتالیست‌های پایدار که واکنش‌های اکسیداسیون را تسریع می‌کنند، می‌توانند آلاینده‌های موجود در هوا یا آب شامل آلاینده‌های معدنی، آلاینده‌های آلی و میکروارگانیزم‌ها را اکسید کنند. با تجزیه آلاینده‌ها به مواد کم‌ضررتر، می‌توان نیاز به انباشتن یا منهدم کردن آلاینده‌ها که از هوا یا آب خارج می‌شوند را به حداقل رساند (Xie et al., 2007).

آلودگی بوم‌سازگان‌های آبی، با تغییرات آسیب‌شناسی در ماهیان همراه بوده به طوری که وقتی ماهیان در معرض آلودگی قرار می‌گیرند، می‌توان از طریق بررسی آسیب‌های بافتی میزان آلودگی محیط آبی را تعیین نمود (Roncarati et al., 2006). آبشش ماهیان دارای عملکردهای مختلفی همچون تبادل گازهای تنفسی، تنظیم اسمزی، دفع نیترژن و تعادل اسید-باز هستند (Hibiya et al., 1982) و به جهت این عملکردها، دارای ویژگی‌های خاصی بوده که در تبادل مواد شیمیایی سمی بین ماهی و محیط اثرگذار است. بسیاری از عوارض بافتی مشاهده‌شده در آبشش نوعی مکانیسم دفاعی در برابر ورود آلاینده‌ها به بدن ایجاد می‌کنند. هایپرتروفی، هایپرپلاژی و لیفتینگ اپی‌تلیوم سبب افزایش فاصله آب و خون می‌شوند. (Tintos et al., 2007). هایپرپلاژی افزایشی غیرطبیعی در تعداد سلول‌های اپی‌تلیوم آبشش است. این عارضه بر تبادل گاز و تنفس تأثیر گذاشته و در حالات شدیدتر می‌تواند، منجر به اتصال تیغه‌های مجاور به یکدیگر و جلوگیری از تبادل گاز شود (Nowak, 1992). درواقع هایپرپلاژی به‌عنوان یک مکانیسم دفاعی منجر به کاهش سطح تنفسی و افزایش فاصله سطح انتشار سم در خون می‌شود (Cengiz and Unlu, 2006). Ribeiro و همکاران (۲۰۰۵) در بررسی تأثیرات

آفت‌کش‌ها و هیدروکربن‌ها نفتی بر آبشش مارماهی، همچنین Santos و همکارانش (2011) در بررسی اثر نفتالین بر آبشش ماهی *Trachinotus carolinus*، هایپرپلاژی را گزارش کردند. ماهیان فلاندر جمع‌آوری‌شده از مکان‌های آلوده به PHAs (Hutz et al., 1999) و ماهیان قزل‌آلای آلوده‌شده با نفت خام (Engelhardt et al., 1981) عوارض بافتی نظیر هایپرتروفی و هایپرپلاژی سلول‌های اپی‌تلیومی، بر آمادگی و غیرعادی شدن اپیتلیوم لاملاها و همچنین خونریزی، خون‌مردگی و افزایش تولید موکوس در آبشش را نشان دادند. که با نتایج مشاهده‌شده در این پژوهش مشابه بود. استرس نفوذ آلاینده‌ها از سوی دیگر موجب القاء هایپرپلاژی سلول‌های اپیتلیومی و به هم چسبیدن متعاقب لاملاهای ثانویه می‌شود. جوش خوردن لاملاها به یکدیگر، با وجود کاهش کیفیت فعالیت آبشش‌ها، موجب افزایش فاصله بین محیط خارج و خون شده، یک سد دفاعی جهت جلوگیری از نفوذ بیش‌تر آلاینده‌ها به بدن ماهی و کاهش عوارض آسیب‌زننده آن‌ها ایجاد می‌کند. این حالت در کوتاه‌مدت می‌تواند ماهی را از عوارض ناشی از در معرض قرارگیری با آلاینده‌های محیطی در امان دارد (Mazon, 2002). فیوژن لاملایی می‌تواند محافظی در کاهش میزان آسیب‌پذیری سطح آبشش باشد. در اثر عارضه فیوژن، اپیتلیوم دو تیغه‌ی ثانویه مجاور به‌واسطه هایپرپلاژی و یا برآمدگی و در برخی موارد هایپرتروفی اپیتلیوم به هم اتصال می‌یابد و موجب توقف تبادل گاز از طریق سطوح مربوطه می‌شود (Nowak, 1992; Mallat, 1985). نکروز آبششی و پوسته ریزی اپیتلیوم آبشش پاسخ‌های مستقیم ناشی از عمل سموم است. پوسته‌پوسته شدن لایه اپیتلیال در

بافت آبشش همه‌ی تیمارهای آزمایشی تقریباً با یکدیگر یکسان و مشابه اثر سایر آلاینده‌های آلی بوده و فقط از نظر کمی تفاوت داشتند. این موضوع نشان‌دهنده آن است که برخی از این تغییرات اختصاصی نیستند و ممکن است توسط آلاینده‌های متفاوت القاء شوند. این آلاینده‌ها نیز مانند سایر آلاینده‌ها باعث به راه افتادن سازوکارهای دفاعی به منظور ممانعت از ورود بیش‌تر آلاینده‌ها به درون بدن ماهی می‌شوند. از آنجایی که آبشش از نظر تنفس و تنظیم اسمزی برای بقای ماهیان اندامی بسیار حیاتی می‌باشد، توجه به اثر آلاینده‌ها بر این اندام و سیستم هورمونی تنظیم‌کننده عملکرد آن بسیار دارای اهمیت است. با توجه به پیشرفت صنعت و آلودگی فزاینده بوم‌سازگان‌های آبی، اثر آلاینده‌های خطرناکی مثل هیدروکربن‌های آروماتیک حلقوی بر آبریان باید بیش‌تر مورد توجه قرار گیرد.

سپاسگزاری

در اینجا بر خود لازم می‌دانیم از زحمات کلیه کسانی که ما را در انجام این تحقیق یاری نمودند سپاسگزاری نماییم.

منابع

- ایمانپور، م.ر.، احمدی، آ.ر.، کردجزی، م.، ۱۳۸۸. اثر تراکم‌های مختلف ذخیره سازی روی بازماندگی و شاخص‌های رشد ماهی کپور پرورشی (*Cyprinus carpio*). مجله علمی شیلات ایران، ۱۸(۳)، ۹-۱.
- توانا، م.، کلباسی، م.ر.، عابدیان کناری، ع.م.، جوهری، س.ع.، ۱۳۹۳. ارزیابی میزان جذب و رهایش نانو ذرات نقره و دی‌اکسید تیتانیوم در ناپلی آرتیمیا

تیغه‌های آبششی به دلیل عدم فیلتراسیون مایع میان بافتی ایجاد شده که باعث کاهش مبادله گاز از طریق افزایش فاصله‌ی انتشار و کاهش فاصله بین لاملایی می‌شود، هم‌چنین این عارضه می‌تواند موجب کاهش جذب مواد سمی گردد (Jayachandran and Pugazhendy, 2009). به عبارت دیگر برآمدگی اپیتلیوم، فاصله رسیدن ماده سمی به جریان خون را افزایش می‌دهد (Cengiz and Unlu, 2006). شریف پور و همکاران (۱۳۹۰) در مطالعه‌ی آسیب‌شناسی اثرات فاز محلول نفت خام را بر بافت آبشش بچه ماهی سفید دریای خزر (*Rutilus frisii kutum*) در شرایط آزمایشگاهی مورد بررسی قرار دادند. نتایج مطالعات آن‌ها، جدا شدن اپیتلیال از غشای پایه تیغه‌های آبششی، پرخونی در رشته‌ها و تیغه‌های آبششی، آنیورسم، چماقی شدن انتهای تیغه‌ها، هایپرتروفی سلول‌های اپیتلیال تیغه‌ها، هایپرپلازی بین تیغه‌ها و چسبندگی تیغه‌های آبششی را در ماهیان آلوده‌شده نشان داد. این نتایج با یافته‌های مطالعه حاضر همسو بودند.

میانگین نتایج حاصله نشان داد که، اگرچه هر سه ترکیب سوسپانسیون نانو ذرات دی‌اکسید تیتانیوم، فاز محلول نفت خام و ترکیب نانو ذرات دی‌اکسید تیتانیوم و نفت خام در آب منجر به افزایش تغییر رشد در کپور معمولی نوجوان شد، اثرات منفی فاز محلول نفت خام نسبت به سایر تیمارها شدیدتر بود که این امر می‌تواند به دلیل قرار گرفتن در معرض مستقیم آلاینده باشد. به عبارت دیگر حضور نانو ذرات دی‌اکسید تیتانیوم اثرات آلوده‌کنندگی نفت خام را در تیمارهایی که همزمان تحت تأثیر فاز محلول نفت خام و نانو ذرات دی‌اکسید تیتانیوم قرار گرفته بودند، کاهش داد. هم‌چنین نتایج نشان داد که آسیب‌های وارد شده به

10. Burger, J., 1997. Oil Spills. Journal of Coastal Research, 14, 692-694.
11. Cengiz, E.I., Unlu, E., 2006. Sublethal effects of commercial deltamethrin on the structure of the gill, liver and gut tissues of mosquitofish *Gambusia affinis*, A microscopic study. Environmental Toxicology and Pharmacology, 21(3), 246-253.
12. Connell, D.W., 1995. Prediction of bioconcentration and related lethal and sublethal effects with aquatic organisms, Marine Pollution Bulletin, 31.
13. Connell, D.W., Miller, G.J., 1981. Petroleum hydrocarbons in aquatic ecosystems-Behaviour and effects of sublethal concentrations: Part 1. C R C Critical Reviews in Environmental Control, 11(1), 37-104.
14. Engelhardt, F., Wong, M.P., Duey, M., 1981. Hydromineral balance and gill morphology in rainbow trout *Salmo gairdneri*, acclimated to fresh and sea water. As affected by petroleum exposure. Aquatic Toxicology, 8, 175-186.
15. Gernhofer, M., Pawet, M., Schramm, M., Müller, E., Triebkorn, R., 2001. Ultrastructural biomarkers as tools to characterize the health status of fish in contaminated streams. Journal of Aquatic Ecosystem, Stress and Recovery, 8, 241-260.
16. Heintz, R.A., Rice, S.D., Wertheimer, A.C., Bradshaw, R.F., Thrower, F.P., Joyce J.E., 2000. Delayed effects on growth and marine survival of pink salmon *Oncorhynchus gorbuscha* after exposure to crude oil during embryonic development. Marine Ecology Progress Series, 208, 205-216.
17. Hibiya, T., Yokote, M., Oguri, M., Sato, H., Takashima, F., Aida, K., 1982. An atlas of fish histology. Normal and pathological features. 2nd edition. Gustav Fischer Verlag. 68-71.
18. Hose, J.E., McGurk, D., Marty, G.D., Hinton, D.E., Brown, E.D., Baker, T.T., 1996. Sublethal effects of the Exxon Valdez oil spill on herring embryos and larvae: morphological, cytogenetic and histopathological assessments, 1989-1991. Canadian Journal of Fish and Aquatic Sciences, 53, 2355-2365.
19. Huang, S.S.Y., Fu, C.H.L., Higgs, D.A., Balfry, S.K., Schulte, P.M., Brauner, C.J., 2008. Effects of dietary canola oil level on growth performance, fatty acid composition and ionoregulatory development of spring Chinook salmon par, *Oncorhynchus Tshawytscha*. Aquaculture, 274, 109-117.
20. Hutz, R.J., Wimpee, B.A., Dasmahapatra, A., Weber, D.N., Heimler, I., Chaffin, C.L., 1999. Differential modulation by aromatic hydrocarbon receptor agonist of circulating
- فرانسیسکانا در شوری‌های مختلف. مجله اقیانوس‌شناسی، ۵(۱۹)، ۹۱-۱۰۳.
۳. شریف پور، ع.، ابطحی، ب.، حیدری جامع بزرگی، ف.، سیف‌آبادی، ج.، تقی زاده رحمت‌آبادی، ز.، ۱۳۸۹. آسیب‌شناسی اثرات فاز محلول نفت خام بر بافت آبشش بچه ماهی سفید دریای خزر (*Rutilus frisii kutum*) در شرایط آزمایشگاهی، مجله علمی شیلات ایران، ۲۰(۱)، ۸۹-۱۰۰.
۴. نیان، ن.، سیفی، م.، حسینی، س.م.، ۱۳۸۷. حذف آلاینده‌های هوا با استفاده از فرآیند فتوکاتالیستی توسط دی اکسید تیتانیوم (TiO₂)، دوازدهمین کنگره ملی مهندسی شیمی ایران، تبریز، انجمن مهندسی شیمی ایران، دانشگاه صنعتی سهند.
5. Afolabi, O.A., Adeyemi, S.A., Imebore, M.A., 1985. Studies on toxicity of some Nigerian crude oils on some aquatic organisms. In: Proceedings of 1985 International Seminar on Petroleum industry and the Nigerian environment, Lagos. 269-273.
6. Anderson, J.W., Neef, J.M., Cox, B.A., Tatem, H. E., Hightower, G. M., 1974. Characteristics of dispersions and water-soluble extracts of crude and refined oils and their toxicity to estuarine\ crustaceans and fish, Marine Biology, 27, 75-88.
7. Bernet, D., Schmidt, H., Meier, W., Burkhardt-Holm, P., Wahli, T., 1999. Histopathology in fish: proposal for a protocol to assess aquatic pollution. Journal of Fish Disease. 22, 25-34.
8. Birtwell, I.K., Fink, R., Brand, D., Alexander, R., McAllister, C. D., 1999. Survival of pink salmon (*Oncorhynchus Gorbuscha*) fry to adult hood following a 10-day exposure to the aromatic hydrocarbon water-soluble fraction of crude oil and release to the Pacific Ocean, Canadian Journal of Fisheries and Aquatic Sciences, 56, 2087-2098.
9. Brocksen, R.W., Bailey, H.T., 1973. Respiratory response of juvenile Chinook salmon and striped bass exposed to crude oil. In: Proceedings of joint conferences on prevention and control of oil spills. American Petroleum Institute, Washington, District of Columbia, United States of America. 783 - 791.

32. Mumford, S.L., 2004. Histology for Finfish. 2nd edition. National Wild Health Fish Survey. Laboratory Procedures Manual. 4-10.
33. Ng, W.K., Lim, P.K., Boey, P.L., 2003. Dietary lipid and palm oil source affects growth, fatty acid composition and muscle α -tocopherol concentration of African Catfish, *Clarias gariepinus*. Aquaculture, 215, 229-243.
34. Nowak, B., 1992. Histological changes in gills induced by residues of endosulfan. Aquatic Toxicology. 23(1), 65-83.
35. OECD, 1992. OECD Guidelines for the Testing of Chemicals. Test No. 203. Fish, Acute Toxicity Test. Organization for Economic Cooperation and Development, Paris, France.
36. Ofojekwu, P.C., Onah, J.A., 2002. Effects of water-soluble fractions of crude oil on growth of the catfish, *Clarias gariepinus* (Burchell, 1822). African Journal of Environmental Pollution and Health, 1(2), 1-7.
37. Omoregie, E., Ufodike, E.B.C., Onwuliri, C.O.E., 1995. Effects of petroleum effluent on carbohydrate reserves of the Nile tilapia, *Oreochromis niloticus*. West African Journal of Biological Sciences, 3, 70-76.
38. Omoregie, E., Ufodike, E.B.C., 2000. Effects of Water Soluble Fractions of Crude Oil on Growth of the Nile Tilapia, *Oreochromis niloticus* (L.). Bulletin Environmental Contamination and Toxicology, 64, 601-605.
39. Pacheco, M., Santos, M.A., 2001. Biotransformation, endocrine, and genetic responses of *Anguilla Anguilla* L. to petroleum distillate products and environmentally contaminated waters. Ecotoxicol. Environ. Saf, 49, 64-75.
40. Phatarpekar, P.V., Ansari, Z.A., 2002. Comparative toxicity of water soluble fractions of four oils on the growth of a microalga. Botanica Marina, 43, 367-75.
41. Ribeiro, C., Vollaire, Y., Sanchez-Chardi, A., Roche, H., 2005. Bioaccumulation and the effects of organochlorine pesticides, PAH and heavy metals in the eel (*Anguilla anguilla*) at the Camargue Nature Reserve, France. Aquatic Toxicology, 74, 53-69.
42. Ricker, W.E., 1975. Computation and interpretation biological statistics of fish populations, Bulletin of the fisheries Research Board of Canada, 191, 207-211.
43. Roberts, R. J., 2001. Fish physiology. W.B. Sanders. P: 472. Simonato J.D., Guedes, C.L.B., Martinez, C.B.R., Biochemical, physiological, and histological changes in the neotropical fish *Prochilodus lineatus* exposed estradiol-17 β and estrogen-receptor DNA-binding capability in female rainbow trout (*Oncorhynchus mykiss*). Zoological science, 16, 161-166.
21. Jayachandran, K., Pugazhendy, K., 2009. Histopathological changes in the gill of *Labeo rohita* (Hamilton) fingerlings exposed to atrazine. American-Eurasian Journal of Scientific Research, 4, 219-221.
22. Kartikeyan, S., Navaneetha, A., 2011. Degradation of Phenol and m-cresol in aqueous Solutions using Indigenously Developed Microwave-Ultraviolet Reactor. Journal of scientific and Industrial Research, 70, 71-76.
23. Kicheniuk, J.W., Khan, R.A., 1981. Effect of petroleum hydrocarbons on Atlantic cod Gardus following chronic exposure. Canadian Journal of Zoology, 65(3), 490-494.
24. Kori-Siakpere, O., 2000. Petroleum induced alterations in the African catfish, *Clarias gariepinus* (Teugels 1984): II. Growth factors. Nigerian Journal of Science and Environment, 2, 87-92
25. Lanouette, K.H., 1997. Treatment of phenolic wastes. Chem. Eng. (Deskbook Issue), 17, 99-106.
26. Linsebigler, A.L., Lu, G., Yates, J.T., 1995. Photocatalysis on TiO₂ surfaces: principles, mechanisms, and selected results. Chemical Reviews, 95, 735-758.
27. Mallatt, J., 1985., Fish gill structural changes induced by toxicants and other irritants: a statistical review. Canadian Journal of Fisheries and Aquatic Sciences, 42, 630-648.
28. Martinez, C. B. R., Nagae, M. Y., Zaia, C. T. B. V., Zaia, D. A. M., 2004. Morphological and physiological acute effects of lead in the neotropical fish *Prochilodus lineatus*. Brazilian Journal of Biology, 64 (4), 797-807.
29. Mazon, A., Cerqueira, C., Fernandes, M., 2002. Gill cellular changes induced by copper exposure in the South American tropical freshwater fish *Prochilodus scrofa*. Environmental research, 88, 52-63.
30. Misra, C.K., Kumar Das, B., Mukherjee, S.C., Pattnaik, P., 2006. Effect of long term administration of dietary β -glucan on immunity, growth and survival of *Labeo rohita* fingerlings. Aquaculture, 255, 82-94.
31. Moradyan, H., Karimi, H., Gandomkar, H.A., Sahraeian, M.R., Ertefaat, S., Sahafi. H.H., 2012. The Effect of Stocking Density on Growth Parameters and Survival Rate of Trout Alevins (*Oncorhynchus mykiss*). World Journal of Fish and Marine Sciences, 4(5), 480-485.

- effluent. *Preparative Biochemistry and Biotechnology*, 32(2), 127-133.
52. Slamborova, I., Zajicová, V., Karpíšková, J., Exnar, P., Stibor, I., 2013. New type of protective hybrid and nanocomposite hybrid coatings containing silver and copper with an excellent antibacterial effect especially against MRSA. *Journal of Materials Science and Engineering*, 33, 265–273.
 53. Smith, R.L., Cameron, J.A., 1979. Effect of water soluble fraction of Prudhoe Bay crude oil on embryonic development of Pacific herring. *Transactions of the American Fisheries Society*, 108, 70 - 75.
 54. Teh, S.J., Deng, X., Deng, D.F., Teh, F.C., Hung, S.S., Fan, T.W., Liu, J., Higashi, R.M., 2004. Chronic effects of dietary selenium on juvenile Sacramento splittail (*Pogonichthys macrolepidotus*). *Environmental Science and Technology*, 38, 6085–6093.
 55. Tintos, A., Gesto, M., Miguez, J.M., Soengas, J.L., 2007. Naphthalene treatment alters liver intermediary metabolism and levels of steroid hormones in plasma of rainbow trout (*Oncorhynchus mykiss*). *Ecotoxicology and Environmental Safety*, 66, 139-147.
 56. Wang, X., Kim, K.W., Bai, S.C., 2003. Comparison of L-ascorbyl-2- monophosphate-Ca with L-ascorbyl- 2-monophosphate-Na/Ca on growth and tissue ascorbic acid concentration in Korean rockfish (*Sebastes schlegeli*). *Aquaculture*, 225, 387-395.
 57. Watanabea, T., Nakajima, A., Wang, R., Minabe, M., Koizumia, S., Fujishima, A., Hashimoto, A., 1999. Photocatalytic activity and photoinduced hydrophilicity of titanium dioxide coated glass. *Journal of Thin Solid Films*, 351, 260-263.
 58. Xie, R., Shang, J., Wu, P., 2007. Quaternary Oxides and Catalysts Containing Quaternary Oxides, US patent 20070190765A1, Aug. 16. to diesel oil. *Ecotoxicology and Environmental Safety*, 69(1), 12–20.
 44. Roncarati, A., Melotti, P., Dees, A., Mordenti, O., Angellotti, L., 2006. Welfare status of cultured seabass (*Dicentrarchus labrax* L.) and seabream (*Sparus aurata* L.) assessed by blood parameters and tissue characteristics. *Journal of Applied Ichthyology*, 22, 225-234.
 45. Saborido-Rey, F., Domínguez-Petit, R., Tomás, J., Morales-Nin, B., Alonso-Fernández, A., 2007. Growth of juvenile turbot in response to food pellets contaminated by fuel oil from the tanker 'Prestige'. *Marine Ecology Progress Series*, 345, 271–279
 46. Santos, T.C.A., Ngan, P.V., Gomes, V., Passos, M.J.A.C.R., Campos, D.Y.F., 2011. Histological alterations in the gills of *Trachinotus carolinus* (Carangidae). *Pan-American Journal of Aquatic Sciences*, 6(2), 109-120.
 47. Schereck, C.B., 1982. Stress and rearing of salmonids. *Aquaculture*, 8, 319-326.
 48. Schwaiger, J., Wanke, R., Adam, S., Pawert, M., Honnen, W., Tribskorn, R., 1997. The use of histopathological indicators to evaluate contaminant-related stress in fish. *Journal of Aquatic Ecosystem Stress and Recovery*, 6, 75–86
 49. Sharaf, S. M., Abdel-Tawwab, Y., 2011. Ecophysiological impact of commercial petroleum fuels on Nile tilapia, *Oreochromis niloticus*. In L. P. Liu, and F. Kelvin (Eds.), *Proceedings of 9th International Symposium on Tilapia in Aquaculture*, (pp. 28-38).
 50. Simonata, J., Guedes, C., Martinez, C., 2008. Biochemical, physiological and histological changes in neotropical fish *Prochilodus lineatus* exposed to diesel oil. *Ecotoxicology and Environmental Safety*, 69, 112-120.
 51. Singh, N., Singh, J., 2002. An enzymatic method for removal of phenol from industrial