

اثرات سطوح مختلف اکسیژن بر بافت طحال در دو گروه وزنی فیل ماهی (*Huso huso*)

فروزان باقرزاده لاکانی^{۱*}، مسعود ستاری^۲، عیسی شریف پور^۳، رضوان اله کاظمی^۴، علی حلاجیان^۴

۱- باشگاه پژوهشگران جوان و نخبگان، واحد رشت، دانشگاه آزاد اسلامی، رشت، ایران، صندوق پستی: ۴۱۳۳۵-۳۵۱۶

۲- گروه شیلات، دانشکده منابع طبیعی، دانشگاه گیلان، صومعه سرا، ایران، صندوق پستی: ۱۱۴۴

۳- موسسه تحقیقات شیلات ایران، سازمان تحقیقات، آموزش و ترویج کشاورزی، تهران، ایران، صندوق پستی ۱۴۱۵۵-۶۱۱۶

۴- موسسه تحقیقات بین المللی تاسماهیان دریای خزر، سازمان تحقیقات، آموزش و ترویج کشاورزی، رشت، ایران، صندوق پستی ۴۱۶۳۵-۳۴۶۴

تاریخ پذیرش: ۱۳ خرداد ۱۳۹۵

تاریخ دریافت: ۴ بهمن ۱۳۹۴

چکیده

فیل ماهی از ماهیان خاویاری با ارزش اقتصادی دریای خزر می باشد اما مطالعات محدودی روی نیازهای اکسیژنی آن صورت گرفته است. در این مطالعه اثر غلظت اکسیژن محلول در آب بر آسیب شناسی بافت طحال فیل ماهیان پرورشی در دو گروه وزنی با متوسط وزن $280/9 \pm 49/2$ و $1217/9 \pm 138/1$ گرم بررسی شد. تیمارهای اکسیژن شامل هیپوکسی ($2-3 \text{ mg/l}$)، نورموکسی ($5-6 \text{ mg/l}$) و هیپراکسی ($9-10 \text{ mg/l}$) به مدت هشت هفته بودند. نمونه های بافت در محلول بوئن تثبیت شدند. سپس با روش متداول آبیگری شده و در قالب های پارافینی قرار گرفتند. نمونه ها با دستگاه میکروتوم برش داده شده و با روش هماتوکسیلین-انئوزین رنگ آمیزی شدند. نتایج بررسی آسیب شناسی بافت طحال نشان داد که در تیمار هیپوکسی هر دو گروه وزنی پرخونی نشان دادند و در گروه وزنی پایین، وجود استحاله سلولی و واکوئوله شدن سیتوپلاسم سلول ها مشاهده گردید. در تیمار هیپراکسی تورم سلولی و واکوئوله شدن سیتوپلاسم در هر دو گروه وزنی وجود داشت. در هر دو گروه وزنی اختلاف معنی داری در وزن ماهیان و وزن طحال مشاهده شد ($P < 0/05$). با توجه به کاهش معنی دار وزن طحال نسبت به وزن بدن و مشاهده پرخونی و نواحی غنی از گلبول قرمز در تیمار هیپوکسی می توان عنوان کرد که بافت طحال فیل ماهی در شرایط هیپوکسی گلبول قرمز آزاد کرده و از این طریق به ماهی در تحمل شرایط کمبود اکسیژن، کمک می کند.

کلمات کلیدی: هیپوکسی، نورموکسی، هیپراکسی، طحال، اکسیژن.

مقدمه

اکسیژن محلول اساسی ترین فاکتور حیاتی برای آبرزیان بوده (اسماعیلی ساری، ۱۳۸۳) و عاملی بحرانی در عرصه پرورش ماهی به شمار می آید (تکریمی، ۱۳۸۶). هیپوکسی پدیده‌ای است که در محیط‌های آبی رخ می‌دهد و میزان اکسیژن محلول تا میزان مضر برای موجود زنده کاهش می‌یابد. در حالت کلی یک سیستم آبی با غلظت اکسیژن کم بین ۱ الی ۳۰ درصد اشباع هیپوکسی نامیده می‌شود (اعدلیان، ۱۳۸۸). از سوی دیگر هیپوکسی عموماً به عنوان اکسیژن محلول کمتر از ۲/۸ mg/l (مساوی ۲ ml/l یا ۹۱/۴ mM) (Diaz and Rosenberg, 1995) نیز بیان می‌گردد. کمبود اکسیژن یا هیپوکسی حتی برای مدت کوتاه می‌تواند برای ماهیان مضر یا کشنده باشد (Terova, et al., 2008). هیپراکسی وضعیتی از آب است که میزان بسیار زیادی از اکسیژن را نگهداری کند. در این حالت، آب به این شکل توصیف می‌شود که اکسیژن محلول بالاتر از ۱۰۰٪ دارد. در استخرها مقادیر بیش از ۱۲۵٪ حالت اشباع توصیه نمی‌شود و ۳۰۰٪ اشباع کشنده است.

طحال به عنوان بزرگ‌ترین و مهم‌ترین عضو لنفاوی به صورت بافتی کاملاً کشیده به موازات اجزای بخش میانی دستگاه گوارش قرار گرفته است. این بافت در دید میکروسکوپی و از خارج توسط کپسولی همبندی همراه با یک لایه اپی‌تلیال پوشیده شده است (شیبانی، ۱۳۸۴). طحال معمولاً رنگ قرمز تیره دارد و اگرچه با اندام‌های گوارشی در ارتباط است، اما بیشتر در تولید گلبول‌های خونی نقش دارد (ستاری، ۱۳۸۱). بافت طحال مشخصاً از آمیزه‌ای از سه نوع بافت عمده تشکیل می‌شود که شامل پالپ، الیسوئیدها و مراکز ملانوماکروفاژ هستند (ستاری و همکاران، ۱۳۸۷).

ساختار میکروسکوپی طحال متشکل از دو بخش مشخص پالپ سفید و پالپ قرمز می‌باشد (شیبانی، ۱۳۸۴). پالپ قرمز خون‌ساز (تولیدکننده گلبول قرمز) و پالپ سفید، لنف‌ساز است. الیسوئیدهای طحال، سرخرگ‌های تقسیم شده‌ای هستند که مویرگ‌هایی با دیواره فشرده را تشکیل می‌دهند و می‌توانند مقادیر زیادی از پادگن‌های ذره‌ای کوچک را جمع‌آوری نمایند (ستاری، ۱۳۸۷). یک عملکرد طحال، ذخیره سازی خون می‌باشد و به دلیل وجود ساختار اسفنجی پالپ قرمز خون می‌تواند در عروق و سینوزوئیدهای طحال ذخیره شود (شیبانی، ۱۳۸۴). بیشترین مقدار خون توسط سرخرگ به طحال وارد می‌شود و طحال حجم خون را با کنترل تعداد سلول‌های خونی در بافت خود تنظیم می‌کند (پوستی و صدیق مروستی، ۱۳۷۸). طحال تعدادی از گلبول‌های قرمز بالغ را در خود به صورت پایدار نگهداری می‌کند تا در خلال دوره‌های بروز استرس یا فعالیت‌های فیزیکی گسترده به داخل گردش خون آزاد شوند (ستاری، ۱۳۸۷). زمانی که ماهی کمتر فعالیت دارد، تعداد گلبول قرمز در خون محیطی کم و سلول‌های خونی ذخیره‌ای در طحال بسیار زیاد هستند. اما در شرایطی که ماهی در حال فعالیت و یا استرس می‌باشد، تعداد گلبول‌های قرمز خون زیاد شده، طحال نازک می‌گردد که به علت آزاد شدن سلول‌های خونی به داخل رگ‌ها می‌باشد (پوستی و صدیق مروستی، ۱۳۷۸).

مطالعاتی در مورد ساختار بافتی طحال در ماهیان مختلف انجام شده است که می‌توان به مطالعه Lin و همکاران (۲۰۰۵) روی گونه *Epinephelus malabaricus* مطالعه Dzika و همکاران (۲۰۰۵) روی گونه کلمه (*Rutilus rutilus*)، مطالعه Kurtovic

مواد و روش‌ها

ماهیان در دو گروه وزنی در مؤسسه تحقیقات بین‌المللی تاسماهیان دریای خزر مورد مطالعه قرار گرفتند. اولین گروه شامل ۵۴ عدد فیل ماهی با میانگین وزنی $280/9 \pm 49/2$ گرم (گروه وزنی پایین) و گروه دوم ۲۷ عدد فیل ماهی با میانگین وزنی $1217/9 \pm 138/1$ گرم (گروه وزنی بالا) بودند. قبل از شروع آزمایش ماهیان به مدت یک هفته با شرایط مخازن سازگار شدند. سپس ماهیان به طور کاملاً تصادفی در ۹ مخزن در هر گروه وزنی توزیع شده (برای گروه وزنی بالا سه ماهی و برای گروه وزنی پایین شش ماهی در هر مخزن) و به مدت هشت هفته در این شرایط پرورش داده شدند. جهت تنظیم تیمارهای اکسیژن که شامل هیپوکسی (Hypoxia) یا کمبود اکسیژن به میزان mg/l ۲-۳، نورموکسی (Normoxia) یا اکسیژن معمولی به میزان mg/l ۵-۶ و هیپراکسی (Hyperoxia) یا اکسیژن بالا به میزان mg/l ۹-۱۰ بود، دبی آب ورودی در تمام تانک‌ها به صورت یکسان تنظیم شده و با قطع هوادهی در تیمار اکسیژن پایین، تنظیم هوادهی در تیمار اکسیژن متوسط و حداکثر هوادهی به علاوه تزریق اکسیژن خالص در تیمار اکسیژن بالا، میزان اکسیژن، تنظیم و در طول دوره با کنترل مداوم روزانه با استفاده از دستگاه اکسی‌متر (OXi323-B/SET) در محدوده مورد نظر حفظ گردید. هر تیمار در هر گروه وزنی دارای سه مخزن تکرار بود. میزان غذادهی در طول دوره پرورشی بر اساس وزن و درجه حرارت آب و به میزان ۱-۲٪ بیوماس بود و ماهیان روزانه در سه نوبت (ساعات ۸، ۱۶ و ۲۴) غذادهی شدند. هر روز مقدار غذای محاسبه شده هر مخزن، وزن شده و در ظروف مخصوص غذادهی قرار داده شد. پارامترهای کیفی آب شامل دما،

و همکاران (۲۰۰۸) روی گونه باس دریایی (*Dicentrarchus labrax*)، مطالعه Rebok و همکاران (۲۰۱۱) روی گونه *Salmo letnica*، مطالعه Khaksary Mahabady و همکاران (۲۰۱۲) روی گونه برزم (*Barbus pectoralis*)، مطالعه Gaber و همکاران (۲۰۱۴) بر روی دو گونه سیم دریایی (*Sparus aurata*) و باس دریایی و مطالعه Sundaesan (۲۰۱۴) روی ماهی تیلایپای موزامبیکی (*Tilapia mossambica*) اشاره کرد. گزارشات محدودی در مورد اثر اکسیژن بر بافت طحال وجود دارد که مطالعه Yamamoto و همکاران (۱۹۸۳) بر روی ماهی دم‌زرد ژاپنی، مطالعه Wells و همکاران (۱۹۸۹) بر روی گونه *Pagothenia Borchgrevinki* (گونه‌ای از ماهیان قطب جنوب) و مطالعه بهرامی نژاد جونفانی (۱۳۸۸) بر روی کپور معمولی (*Cyprinus carpio*) از آن جمله است.

فیل ماهی بزرگترین ماهی خاویاری بوده و به دلیل رشد، پایداری در برابر کیفیت پایین آب و مناسب بودن جهت آبی‌پروری مورد توجه پرورش دهندگان قرار گرفته است (Williot, et al., 1993). با وجود این که فیل ماهی جزء ماهیان خاویاری با ارزش اقتصادی دریای خزر می‌باشد، مطالعات محدودی بر روی نیازهای اکسیژنی آن صورت گرفته است. با توجه به اثرات اکسیژن محلول در آب بر تعداد گلبول‌های قرمز خون و نقش طحال در تولید، نگهداری و آزادسازی گلبول‌های خون، هدف بررسی حاضر، مطالعه اثرات آسیب‌شناسی سطوح مختلف اکسیژن بر بافت طحال فیل ماهی پرورشی می‌باشد.

SPSS 16.0 استفاده شد. پس از کنترل همگنی واریانس و نرمال بودن داده‌ها به وسیله آزمون Kolmogorov-Smirnov، نتایج هر گروه وزنی به وسیله آزمون واریانس یک طرفه One-Way ANOVA بررسی شد. آزمون Tukey به عنوان Post Hoc جهت مقایسه میانگین تیمارها استفاده شد. تمام آنالیزهای آماری در سطح معنی دار ۰/۰۵ (P<) صورت گرفته و تغییر میانگین داده‌ها به صورت $\pm SE$ میانگین نشان داده شد.

جدول ۱: نتایج بیومتری و اندازه گیری وزن طحال ($\pm SE$ میانگین) در ابتدای دوره پرورش (نمونه‌های شاهد).

گروه	وزن بدن (گرم)	طول چنگالی (سانتی متر)	وزن طحال (گرم)
وزن پایین	۱۵۵/۳±۱۸/۲	۳۳/۱±۱/۷	۰/۳۱±۰/۱۴
وزن بالا	۱۱۲۶/۸± ۴۹/۳	۵۶/۳±۱/۴	۱/۱۴±۰/۰۹

نتایج

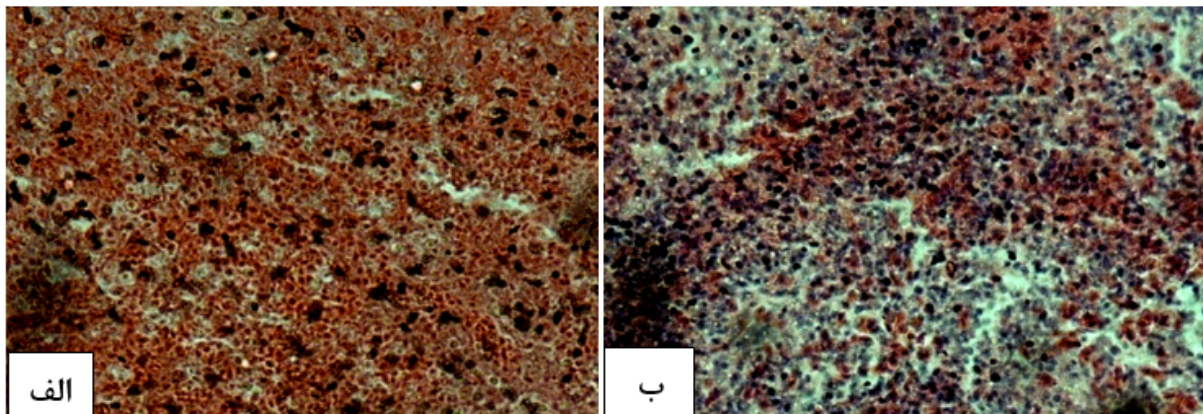
پس از هشت هفته پرورش، در هر دو گروه وزنی تیمارها اختلاف معنی داری ($P<0/05$) در وزن بدن نشان دادند و در تیمار هیپراکسی به صورت معنی داری ($P<0/05$) طحال وزن بالاتری داشت (جدول ۲). پس از مطالعات بافت شناسی در تیمار هیپوکسی هر دو گروه وزنی پرخونی نشان دادند و در گروه وزنی پایین وجود استحاله سلولی و واکوئوله شدن سیتوپلاسم سلول‌ها و در گروه وزنی بالا قسمت غنی از گلبول قرمز مشاهده شد (شکل ۲). در تیمار نورموکسی بافت طحال شرایط طبیعی داشته و در پالپ سفید و پالپ قرمز و الپسویدهای طحال ساختاری غیرطبیعی مشاهده نشد (شکل ۳). در تیمار هیپراکسی در هر دو گروه وزنی واکوئل‌های متعدد مشاهده شد (شکل ۴).

اکسیژن محلول، pH، آمونیوم، نیتريت و آهن محلول در آب در طول دوره آزمون اندازه گیری شد. اندازه گیری دما و اکسیژن به صورت روزانه و با استفاده از دستگاه اکسی متر (OXi323-B/SET) انجام شد (حداقل ۶ بار در روز، جهت حفظ تیمارهای اکسیژن). اندازه گیری سایر پارامترها مانند pH با دستگاه pHmeter (PH330i/SET) و نیتريت و آمونیوم و آهن با دستگاه اسپکتروفوتومتر (CeCII-CE1010) هر دو هفته یکبار صورت پذیرفت. میانگین دمای آب: $18 \pm 0/7$ °C، نیتريت: $0/02 \pm 0/01$ میلی گرم در لیتر، آهن: $0/025 \pm 0/001$ ppm، آمونیوم: 0 و میانگین $6/4 =$ pH بوده و میزان نور به صورت ۱۸ ساعت روشنایی و ۶ ساعت تاریکی بود. در ابتدای دوره پرورش سه ماهی از هر گروه وزنی به عنوان شاهد زیست‌سنجی شدند و وزن طحال نیز ثبت (جدول ۱) و سپس از بافت طحال نمونه برداری شد (شکل ۱). پس از هشت هفته پرورش، زیست‌سنجی ماهیان انجام شد. در هر یک از گروه‌های وزنی ۶ نمونه از هر تیمار جهت مطالعه بافت‌شناسی مورد بررسی قرار گرفت و وزن طحال نیز ثبت گردید. بافت طحال به وسیله محلول بوئن به مدت ۴۸ ساعت فیکس و سپس طبق روش استاندارد بافت‌شناسی با استفاده از دستگاه عمل‌آوری بافت، آب‌گیری، شفاف‌سازی، پارافینه و قالب‌گیری شد. سپس به وسیله دستگاه میکروتوم مقاطع میکروسکوپی ۷ میکرونی تهیه گردید. مقاطع به روش هماتوکسیلین-ائوزین رنگ‌آمیزی شده و توسط میکروسکوپ نوری مورد بررسی قرار گرفتند (Velmurugan, et al., 2007). طرح کلی این تحقیق در قالب طرح کاملاً تصادفی (Completely Randomized Design) برنامه ریزی و اجرا گردید. جهت تجزیه و تحلیل داده‌ها از نرم افزار

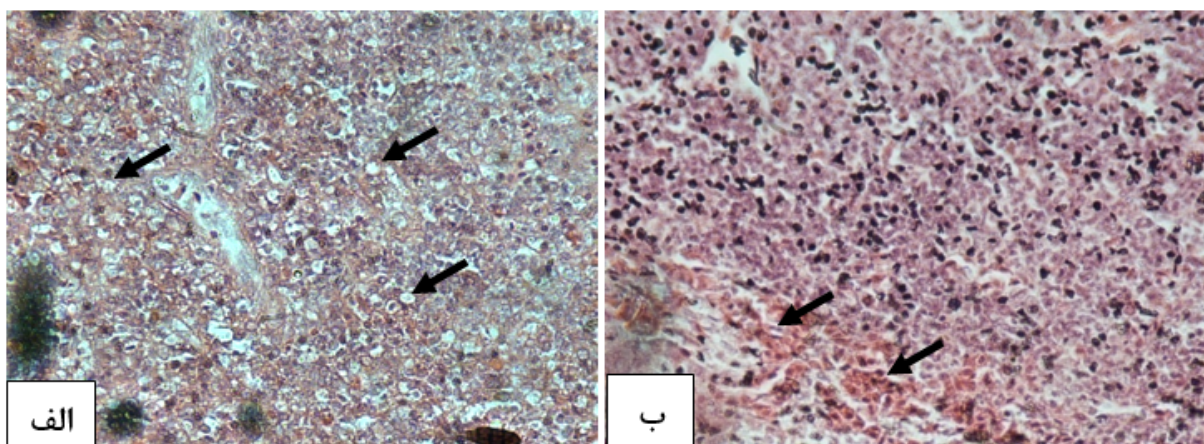
جدول ۲: نتایج بیومتری ماهیان و اندازه گیری وزن طحال (SE \pm میانگین) در انتهای دوره پرورش

گروه	تیمارها	وزن بدن (گرم)	طول چنگالی (سانتی متر)	وزن طحال (گرم)	نسبت وزن طحال به وزن بدن
وزن پایین	هیپوکسی	۳۶۶±۶۳/۸ ^b	۳۹/۸±۱/۹	۰/۴۶±۰/۰۷ ^b	۰/۰۰۱۳±۰/۰۰۰۲ ^{ab}
	نورموکسی	۳۹۷/۷±۶۸/۷ ^{ab}	۳۹/۸±۱/۸	۰/۴۱±۰/۰۸۵ ^b	۰/۰۰۱۰±۰/۰۰۰۱ ^b
	هیپراکسی	۶۱۱±۲/۳ ^a	۴۲±۰/۶	۰/۹۷±۰/۰ ^a	۰/۰۰۱۶±۰/۰۰۰۰۱ ^a
وزن بالا	هیپوکسی	۱۲۶۹±۲/۰۸ ^b	۵۸±۱/۶	۱/۴۰±۰/۰۵ ^b	۰/۰۰۱۱±۰/۰۰۰۰۴ ^b
	نورموکسی	۱۳۰۱±۷۱/۸۴ ^b	۵۷/۸±۰/۵	۱/۵۷±۰/۰۳ ^b	۰/۰۰۱۲±۰/۰۰۰۰۶ ^b
	هیپراکسی	۱۷۰۷/۷±۱۰۶/۱۲ ^a	۶۰/۳±۰/۳	۲/۶۷±۰/۳۴ ^a	۰/۰۰۱۶±۰/۰۰۰۰۱ ^a

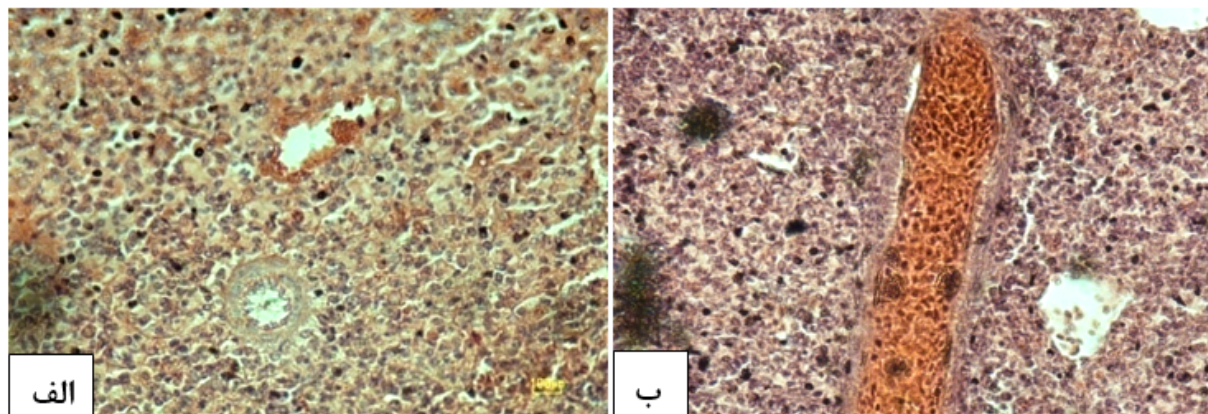
حروف متفاوت نشان دهنده اختلاف معنی دار آماری با سطح اطمینان ۹۵٪ هستند.



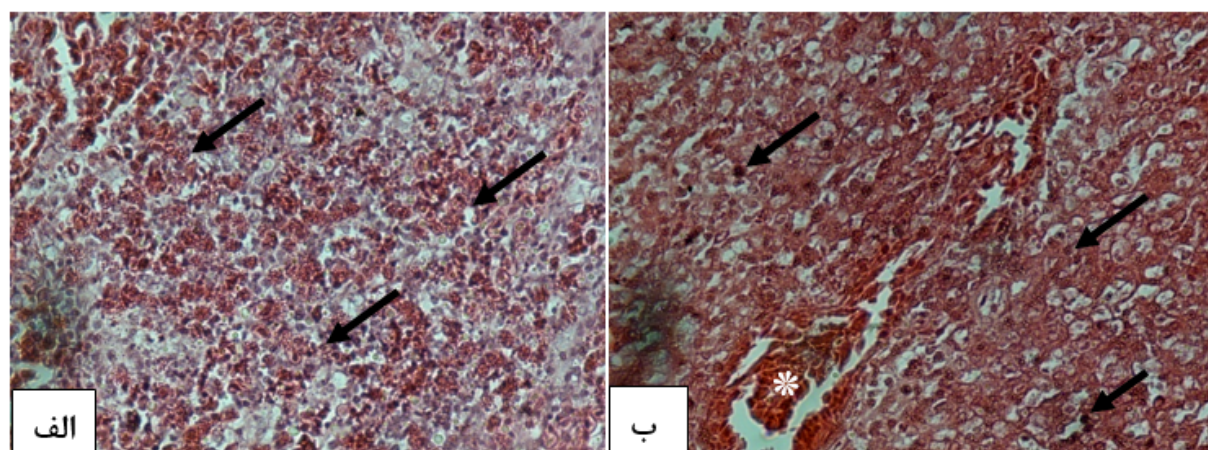
شکل ۱: بافت شناسی طحال ماهیان شاهد. الف) گروه وزنی پایین. ب) گروه وزنی بالا (H&E, 750×).



شکل ۲: بافت شناسی طحال ماهیان تیمار هیپوکسی. الف) گروه وزنی پایین. وجود استحال سلولی و واکنش شدن سیتوپلاسم سلولها (ب) گروه وزنی بالا. قسمت غنی از گلبول قرمز (H&E, 750×).



شکل ۳: بافت شناسی طحال ماهیان تیمار نورموکسی. الف) گروه وزنی پایین. ب) گروه وزنی بالا (H&E, 750×).



شکل ۴: بافت شناسی طحال ماهیان تیمار هیپراکسی. الف) گروه وزنی پایین. ب) گروه وزنی بالا. واکنش شدن سیتوپلاسم سلولها

و بروز مراحل نکروتیک مانند پیکنوز و کاریورکسی (پیکانها) و پرخونی (*) (H&E, 750×)

بحث

اریتروپویتین (Erythropoietin) (در طی روزها یا هفته‌ها) می‌باشد. مشخص نیست که ماهیان چگونه به شرایط هیپوکسی سازگار می‌شوند، اما این امر ممکن است با ظرفیت حمل اکسیژن بالاتر خون با افزایش هماتوکریت مرتبط باشد (Taylor and Miller, 2001). طحال به عنوان محل ذخیره گلبول قرمز عمل می‌کند و هنگام نیاز شدید به اکسیژن می‌تواند برای بالابردن ظرفیت حمل اکسیژن، به سرعت گلبول قرمز آزاد کند (Houston et al., 1996). به عنوان مثال در ماهی قزل آلائی رنگین کمان تقریباً ۲۰ درصد ظرفیت

هیپوکسی یکی از فاکتورهای مهم استرس در ماهیان است که منجر به تغییر پارامترهای خونی (Muusze, et al., 1996)، بیوشیمیایی و فیزیولوژیکی می‌شود (Forster, et al., 1992). هیپوکسی باعث افزایش تعداد گلبول‌های قرمز در حال گردش در ماهیان می‌شود که البته پاسخ‌ها در بین گونه‌های ماهی متفاوت است (Gallaughan and Farrell, 1998). این افزایش به علت آزاد شدن گلبول قرمز از طحال (در طی دقیقه‌ها یا ساعت‌ها) و نیز به علت افزایش سطوح

۷۰ درصد کاهش در میزان هموگلوبین طحال ماهی دم زرد ژاپنی می‌شود. در مطالعه دیگری نیز Yamamoto و همکاران (۱۹۸۳) گزارش کردند که پس از ۴۰ دقیقه مواجهه با شرایط هیپوکسی به میزان $1/81 \pm 0/02$ mg/l وزن طحال نسبت به وزن بدن ۴۸ درصد کاهش یافته و از $2/34 \pm 1/61$ گرم در شرایط نرمال به $4/35 \pm 0/7$ گرم رسیده و پس از ۴۰ دقیقه مواجهه با $1/11 \pm 0/16$ mg/l نیز وزن طحال ۸۰ درصد کاهش یافته و به $0/89 \pm 0/09$ گرم رسید. Wells و همکاران (۱۹۸۹) *Pagothenia Borchgrevinki* (گونه‌ای از ماهیان قطب جنوب) را به مدت ۱۱ تا ۱۴ روز در شرایط هیپوکسی (۶۰ mmHg) قرار دادند و ۴۰ درصد افزایش در ظرفیت حمل اکسیژن گزارش کردند که با کاهش ۳۴ درصدی وزن طحال همراه بود. در مطالعه بهرامی نژاد جونقانی (۱۳۸۸) میزان توانایی کپور معمولی (*Cyprinus carpio*) نسبت به تحمل شرایط هیپوکسی مورد بررسی قرار گرفته و افزایش قابل ملاحظه‌ای در شاخص‌های هماتوکریت، غلظت هموگلوبین، تعداد گلبول قرمز و همچنین تورم گلبول قرمز و کاهش وزن طحال (به‌علت آزاد شدن گلبول قرمز از طحال) در پاسخ به هیپوکسی گزارش شد که با نتایج حاصل از بررسی حاضر مطابقت دارد.

در مطالعه حاضر نیز در پایان دوره پرورش در وزن ماهیان مانند وزن طحال اختلاف معنی‌دار مشاهده شد و در هر دو گروه وزنی تیمار هیپراکسی بالاترین وزن را داشت. شواهد دیگری نیز وجود دارد که هیپراکسی ملایم ممکن است رشد ماهیان را بهبود بخشد (Sargolia et al., 1995; Foss et al., 2003;) (Dabrowski et al., 2004; Hosfeld et al., 2008) که از آن جمله می‌توان به رشد ماهی آزاد اقیانوس

گلبول قرمز جهت حمل اکسیژن، در طحال نگهداری می‌شود. از این میزان ۹۰ درصد می‌تواند طی ۱ تا ۳ دقیقه آزاد شود و حداقل به مدت ۳ تا ۶ ساعت در گردش بماند (Pearson and Stevens, 1991). از سوی دیگر عدم کنترل اکسیژن دهی و مدیریت ضعیف استخرها ممکن است منجر به اشباعیت وسیع اکسیژن شده و در نتیجه بیماری حباب گازی ایجاد گردد (Edsall and Smith, 1991; Lygren et al., 2000;) (Salas-Leiton et al., 2009). در بررسی حاضر نیز در تیمار هیپراکسی واکوئوله شدن سیتوپلاسم سلول‌ها مشاهده شد. Samayawardhena و De Silva (۲۰۰۲) نیز پس از مواجهه ماهی گوپی با Chlorpyrifos و ایجاد شرایط هیپوکسی، افزایش واکوئوله شدن را ذکر کرده‌اند. در بررسی حاضر استحاله سلولی و از بین رفتن ساختارهای سیتوپلاسمی در تیمارهای هیپوکسی و هیپراکسی مشاهده شد که Olson (۱۹۷۳) نیز پس از مواجهه با کلرید جیوه و متیل جیوه و کاهش اکسیژن ناشی از آن، ظهور این علائم را در ماهی قزل‌آلا گزارش کرد. قسمت غنی از گلبول قرمز مشاهده شده در تیمار هیپوکسی نیز نشان دهنده نیاز اکسیژنی شدید ماهی و نقش طحال در ساخت و رهاسازی این گلبول‌ها می‌باشد.

فاکتورهای متعددی روی اندازه طحال اثرگذار است که شامل مرحله تولیدمثلی و وزن بدن (Yamamoto and Itazawa, 1989)، تحرک (Yamamoto et al. 1980; Yamamoto, 1988) و هیپوکسی می‌باشد (Yamamoto et al., 1985; Wells et al., 1989). در همین راستا Yamamoto و همکاران (۱۹۸۳) گزارش کردند که هیپوکسی سبب ۳۰ درصد کاهش در طول، کاهش ۶۰ درصدی یا بیشتر در وزن و

تیمار هیپوکسی، انرژی خود را صرف رشد نموده و در نهایت وزن بالاتری خواهد داشت که این امر از نظر پرورش نکته‌ای مطلوب به شمار می‌رود.

سپاسگزاری

در اینجا بر خود لازم می‌دانیم از زحمات کلیه کسانی که ما را در انجام این تحقیق یاری نمودند سپاسگزاری نماییم.

منابع

۱. اسماعیلی ساری، ع.، ۱۳۸۳. هیدروشیمنی بنیان آبی- پروری، انتشارات اصلانی، ۲۷۶ صفحه.
۲. اعدلیان، ن.، ۱۳۸۸. اثر هیپوکسی بر ساختار آبشش ماهی کپور معمولی (*Cyprinus carpio*). پایان نامه کارشناسی ارشد، گروه بیولوژی دریا، دانشگاه گیلان، ۴۶ صفحه.
۳. بهرامی نژاد جونقانی، ز.، ۱۳۸۸. مطالعه تغییرات خونی هنگام مقابله با کمبود اکسیژن در ماهی کپور معمولی (*Cyprinus carpio*). پایان نامه کارشناسی ارشد، گروه بیولوژی دریا، دانشگاه گیلان، ۷۲ صفحه.
۴. پوستی، ا.، صدیق مروستی، ع.، ۱۳۷۸. اطلس بافت- شناسی ماهی، انتشارات دانشگاه تهران، ۸۷۱ صفحه.
۵. تکریمی، س. م.، ۱۳۸۶. اکولوژی دریایی، انتشارات مؤسسه آموزش عالی علمی- کاربردی، ۲۰۹ صفحه.
۶. ستاری، م.، ۱۳۸۷. بهداشت و بیماری‌های آبزیان (۱)، انتشارات حق شناس، ۴۵۳ صفحه.
۷. ستاری، م.، شاهسونی، د.، شعبانی پور، ن.، شفیع، ش.، ۱۳۸۱. ماهی شناسی (۱) تشریح و فیزیولوژی، انتشارات نقش مهر، ۶۵۹ صفحه.
۸. شبانی، م. ت.، ۱۳۸۴. بررسی ساختار میکروسکوپی ک طحال و بافت‌های لنفوی همراه دستگاه گوارش در

اطلس و هالیبوت اقیانوس اطلس اشاره کرد که با افزایش اشباعیت اکسیژن تا ۱۰۰ درصد افزایش یافت (Person-Le Ruyet (Mallya, 2007) و همکاران (۲۰۰۲) نیز ماهی Turbot را در شرایط اکسیژن اشباع پرورش دادند و هیچ اثر منفی روی رشد مشاهده نکردند. در حالی که سایر مطالعات در یافتن هر گونه بهبود در رشد در مقایسه با نورموکسی ناموفق بودند (Caldwell and Hinshaw, 1994; Person-Le) (Ruyet et al., 2002). در بررسی حاضر در هر دو گروه وزنی کمترین رشد در تیمار هیپوکسی ملاحظه شد که علت این امر می‌تواند کاهش تمایل ماهی به مصرف غذا در شرایط اکسیژن پایین و متعاقب آن رشد کمتر ماهیان در این شرایط باشد. مشابه این نتیجه در مطالعات روی گونه‌های مختلف نیز به دست آمد و رشد در شرایط هیپوکسی کاهش یافت (Wang et al., 2009).

براساس نتایج بررسی حاضر با توجه به کاهش معنی‌دار وزن طحال نسبت به وزن بدن در تیمار هیپوکسی و مشاهده پرخونی و نواحی غنی از گلبول قرمز در تیمار هیپوکسی می‌توان عنوان کرد که بافت طحال فیل ماهی در شرایط هیپوکسی گلبول قرمز آزاد کرده و از این طریق به ماهی در تحمل شرایط کمبود اکسیژن، کمک می‌کند. در همین راستا به نظر می‌رسد که بالاتر بودن معنی‌دار وزن طحال نسبت به وزن بدن در تیمار هیپراکسی نشان می‌دهد که با بالا بودن میزان اکسیژن در آب، نیاز به رهاسازی گلبول قرمز از طحال کاهش یافته و طحال نقش محل ذخیره گلبول قرمز را ایفا کرده و وزن طحال نسبت به وزن بدن افزایش می‌یابد در نتیجه، ماهی به جهت قرار گرفتن در شرایط مناسب و عدم نیاز به مقابله با شرایط استرس‌زا مانند

19. Houston, A.H., Roberts, W.C., Kennington, J.A., 1996. Hematological response in fish: pronephric and splenic involvements in the goldfish, *Carassius auratus L.* Fish Physiology and Biochemistry, 15(6), 481-489.
20. Khaksary Mahabady, M., Morovvati, H., Arefi, A., Karamifar, M., 2012. Anatomical and histomorphological study of spleen and pancreas in Berzem (*Barbus pectoralis*). World Journal of Fish and Marine Sciences, 4(3), 263-267.
21. Kurtovic, B., Teskeredzic, E., Teskeredzic, Z., 2008. Histological comparison of spleen and kidney tissue from farmed and wild European sea bass (*Dicentrarchus labrax L.*). Acta adriatic, 49(2), 147-154.
22. Lin, H.T., Lin, H.Y., Yang, H.L., 2005. Histology and histochemical enzyme-staining patterns of major immune organs in *Epinephelus malabaricus*. Journal of Fish Biology, 66, 729-740.
23. Lygren, B., Hamre, K., Waagbø, R., 2000. Effect of induced hyperoxia on the antioxidant status of Atlantic salmon (*Salmo salar L.*) fed three different levels of dietary vitamin E. Aquaculture and Research, 31, 401-407.
24. Mallya, Y.J., 2007. The effects of dissolved oxygen on fish growth in aquaculture, UNU-Fisheries Training Programme. Final Project, 75-92.
25. Muusze, B., Marcon, J., Van den Thillaret, G., Almeida-Val, V., 1996. Hypoxia tolerance of amazon fish. Comparative Biochemistry and Physiology, 120, 151-156.
26. Olson, K.R., Fromm, P.O., Frantz, W.L., 1973. Ultrastructural changes of rainbow trout gills exposed to methyl mercury or mercuric chloride. Federal Procedure, 32: 261. In: Evans, D. H., 1987. The fish gill: site of action and model for toxic effects of environmental pollutants. Environmental Health Perspectives, 71, 47-58.
27. Pearson, M., Stevens, E.D., 1991. Size and hematological impact of the splenic erythrocyte reservoir in rainbow trout, *Oncorhynchus mykiss*. Fish Physiology and Biochemistry, 9, 39-50.
28. Person-Le Ruyet, J., Lacut, A., Le Bayon, N., Le Roux, A., Pichavant, K., Quemener, L., 2003. Effects of repeated hypoxic shocks on growth and metabolism of turbot juveniles. Aquatic Living Resources, 16, 25 - 34.
29. Rebok, K., Jordanova, M., Tavciiovaska-Vasileva, I., 2011. Spleen histology in the female Ohrid trout, *Salmo letnica* (Kar.) (Teleostei, Salmonidae) during the ماهی قره برون. مجله تحقیقات دامپزشکی ۶۰(۱)، ۴۲-۳۷.
9. Caldwell, C.A., Hinshaw, J., 1994. Physiological and haematological responses in rainbow trout subjected to supplemental dissolved oxygen in fish culture. Aquaculture, 126, 183-193.
10. Dabrowski, K., Lee, K., Guz, L., Verlhac, V., Gabaudan, J., 2004. Effects of dietary ascorbic acid on oxygen stress (hypoxia or hyperoxia), growth and tissue vitamin concentrations in juvenile rainbow trout (*Oncorhynchus mykiss*). Aquaculture, 233, 383-392.
11. De Silva, P.M.C.S., Samayawardhena, L.A., 2002. Low concentrations of lorsban in water result in far reaching behavioral and histological effects in early life stages in guppy. Ecotoxicology and Environmental Safety, 53, 248-254.
12. Dzika, E., Rotkiewicz, T., Hoffmann, R.W., 2005. Histopathological examination of liver and spleen of Roach *Rutilus rutilus* (L.) originating from selected lakes of Warmia and Mazury lakeland in Poland. Zoologica Poloniae, 50(1-4), 33-47.
13. Edsall, D.A., Smith, C.E., 1991. Performance of rainbow trout and Snake River cutthroat trout reared in oxygen saturated water. Aquaculture, 90, 251-259.
14. Forster, M.E., Davison, W., Axelsson, M., Farrel, A.P.P., 1992. Cardiovascular response to hypoxia in the hagfish, *Eptatretus cirrhatus*. Respiration Physiology, 3, 373-386.
15. Foss, A., Vollen, T., Øiestad, V., 2003. Growth and oxygen consumption in normal and O₂ supersaturated water, and interactive effects of O₂ saturation and ammonia on growth in spotted wolffish (*Anarhichas minor* Olafsen). Aquaculture, 224, 105-116.
16. Gaber, H.S., Abbas, W.T., Authman, M.M. N., Gaber, S.A., 2014. Histological and biochemical studies on some organs of two fish species in bardawil Lagoon, North Sinai, Egypt. Global Veterinaria, 12(1), 1-11.
17. Gallagher, P., Farrell, A.P., 1998. Hematocrit and blood oxygen-carrying capacity. Fish Physiology, 17, Fish Respiration. Academic Press, San Diego, 101, 185-227.
18. Hosfeld, C.D., Engevik, A., Mollan, T., Lunde, T.M., Waagbø, R., Olsen, A.B., Breck, O., Stefansson, S., Fivelstad, S., 2008. Long-term separate and combined effects of environmental hypercapnia and hyperoxia in Atlantic salmon (*Salmo salar L.*) smolts. Aquaculture, 280, 146-153.

- ongrowth and digestion. In: Richards, J., Brauner, C. J., Farrell, A. P., Fish Physiology, 27, 361-396.
37. Wells, R.M.G., Grigg, G.C., Beard, L.A., Summers, G., 1989. Hypoxic responses in a fish from a stable environment: blood oxygen transport in the antarctic fish *Pagothenia borchgrevinki*. The Journal of Experimental Biology, 141, 97-111.
 38. Williot, P., Bronzi, P., Arlati, G., 1993. A very brief survey of status and prospects of freshwater sturgeon farming in Europe (EEC). In: Ketesmont, P. Billard, R. (Eds). Workshop on aquaculture of freshwater species (except salmonids). Ghent, Belgium, EAS special publication, 20, 32-36.
 39. Yamamoto, K., Itazawa, Y., Kobayashi, H., 1983. Erythrocyte Supply from the Spleen and Hemoeonecentration in Hypoxic Yellowtail. Marine Biology, 73, 221-226.
 40. Yamamoto, K.I., Itazawa, Y., 1989. Erythrocyte supply from the spleen of exercised carp. Comparative Biochemistry and Physiology, 92, 139-144.
 41. Yamamoto, K.I., 1988. Contraction of spleen in exercised freshwater teleost. Comparative Biochemistry and Physiology, 89, 65-66.
 42. Yamamoto, K.I., Itazawa, Y., Kobayashi, H., 1980. Supply of erythrocytes into the circulating blood from the spleen of exercised fish. Comparative Biochemistry and Physiology, 65, 5-11.
 43. Yamamoto, K. I., Itazawa, Y., Kobayashi, H., 1985. Direct observation offish spleen by an abdominal window method and its application to exercised and hypoxic yellowtail. Japanese journal of Ichthyology, 31, 427-433.
 - reproductive cycle. Archives of Biological Sciences, 6(4), 1023-1030.
 30. Salas-Leiton, E., Cánovas-Conesa, B., Zerolo, R., López-Barea, J., Cañavate, J.P., Albama, J., 2009. Proteomics of juvenile Senegal sole (*Solea senegalensis*) affected by gas bubble disease in hyperoxygenated ponds. Journal of Marine Biotechnology, 11, 473-487.
 31. Sargolia, M., Terova-Saroglia, G., Knight, M., Cecchini, S., 1995. Ruolodell'iperossigenazione e dellasalinitasualcune performance di spigola (*Dicentrarchus labrax*, L.). Atti XI Congresso Nazionale ASPA, Grado (GO), 19-22, 49-50.
 32. Sundaresan, M., 2014. Ultrastructure of Spleen in the Freshwater Fish, *Tilapia mossambica* (Peters). European academic research, 2(2), 2894-2908 .
 33. Taylor, J.C., Miller, J. M., 2001. Physiological performance of juvenile southern flounder, *Paralichthys lethostigma* (Jordan and Gilber 1884), in chronic and episodic hypoxia. Journal of Experimental Marine Biology and Ecology, 258, 195-214.
 34. Terova, G., Rimoldi, S., Cora, S., Bernardini, G., Gornati, R., Saroglia, M., 2008. Acute and chronic hypoxia affects HIF-1 α mRNA levels in Sea bass (*Dicentrarchus labrax*). Aquaculture, 279, 150-159.
 35. Velmurugan, B., Selvanayagam, M., Cengiz, E.I., Unlu, E., 2007. Histopathology of lambda-cyhalothrin on tissues (gill, kidney, liver and intestine) of *Cirrhinus mrigala*. Environmental Toxicology and Pharmacology, 24, 286-291.
 36. Wang, T., Lefevre, S., Huong, D.T.T., Cong, N.V., Bayley, M., 2009. Effects of hypoxia