

"مقاله پژوهشی"

بررسی انباشت زیستی آهن و هیستوپاتولوژی بافت‌های عضله، پوست و فلس کپور معمولی (*Cyprinus carpio*) در مواجهه با نانوذرات اکسید آهن

ملیحه علیجان تبار^۱، شیلا امیدظهير^{۱*}، فاطمه کاردل^۲

۱- گروه زیست دریا، دانشکده علوم دریایی و محیطی، دانشگاه مازندران، بابلسر، ایران

۲- گروه علوم محیط زیست، دانشکده علوم دریایی و محیطی، دانشگاه مازندران، بابلسر، ایران

تاریخ پذیرش: ۱۴۰۰/۱۰/۱۲

تاریخ دریافت: ۱۴۰۰/۷/۲۵

چکیده

شتاب روزافزون فناوری نانو و تولید مواد نانو ساختار موجب راه‌یابی و نفوذ بسیاری از نانوذرات به طبیعت گردیده‌است. نانوذرات اکسید آهن یکی از نانومواد پرکاربرد است که استفاده وسیع از آنها با نگرانی‌هایی همراه بوده‌است. هدف پژوهش حاضر، تعیین میزان انباشت زیستی آهن و آسیب‌شناسی بافتی ناشی از مواجهه با نانوذرات اکسید آهن در بافت‌های عضله، پوست و فلس کپور معمولی بود. ماهی‌های کپور معمولی در ۴ گروه به ترتیب در معرض غلظت‌های ۰، ۵۰، ۷۵ و ۱۰۰ میلی‌گرم بر لیتر نانوذرات اکسید آهن قرار گرفتند. در روزهای ۱۴، ۲۱ و ۲۸ آزمایش، ماهی‌ها به صورت تصادفی انتخاب و بافت‌های عضله، پوست و فلس ماهی‌ها جداسازی شد و میزان انباشت زیستی آهن و آسیب‌شناسی در بافت‌ها مورد بررسی قرار گرفت. در این مطالعه میزان غلظت آهن در بافت فلس < پوست < عضله به دست آمد و میزان غلظت آهن در بافت‌های فلس و پوست نسبت به بافت عضله از افزایش معنی‌دار برخوردار بودند ($p < 0.05$). بیشترین آسیب بافتی در روز ۲۸ و گروه ۴ در بافت پوست به صورت هیپرپلازی سلول‌های بافت پوششی، افزایش سلول‌های جامی، نفوذ سلول‌های آماسی و تخریب بافت پوششی و در بافت عضله تخریب فیبر عضلانی، نفوذ سلول‌های آماسی، افزایش مراکز ملانوماکروفاژ و دژنراسی هیالینه مشاهده گردید. در نتیجه‌گیری نهایی می‌توان بیان نمود، میزان انباشت زیستی آهن در بافت‌های پوست و فلس در مقایسه با بافت عضله در مواجهه با نانوذرات اکسید آهن بیشتر بود، همچنین میزان آسیب بافتی با غلظت و مدت زمان مواجهه با نانوذرات اکسید آهن را بطه مستقیم داشت.

کلمات کلیدی: کپور معمولی، نانوذرات اکسید آهن، هیستوپاتولوژی، انباشت زیستی، جذب اتمی.

مقدمه

نانوذرات امروزه در حوزه‌های مختلف علوم زیستی، پزشکی و دارویی کاربردهای زیادی پیدا کرده است و در سال‌های اخیر به عنوان یکی از مهمترین زمینه‌های تحقیقاتی مطرح شده است (Aitken *et al.*, 2006). با توسعه صنعت آبرزی پروری، استفاده از نانومواد در سازه‌های مختلف کارگاه‌های پرورش ماهی رایج شده است و مورد استفاده قرار گرفته است. استفاده از نانومواد همچنین در بهبود صنایع دریایی کمک قابل توجهی نموده است که از جمله آن می‌توان کاربرد نانوپوشش‌ها و نانورنگ‌ها را نام برد (افتاری، ۱۳۸۸). با استفاده از فناوری نانو می‌توان برای محافظت از فلزات، روکش‌هایی را در بدنه شناورها و تجهیزات زیردریایی طراحی کرد که در مقابل املاح، عوامل خوردنده، ضربه امواج و رشد جلبک‌ها مقاوم هستند. محققان با کاربرد فناوری نانو موفق به تولید رنگی شده‌اند که در برابر جریان هوا و آب مقاومت بسیار کمی از خود نشان می‌دهد و سبب کاهش مقاومت آئرودینامیکی می‌گردد. با اعمال این رنگ در کشتی‌های بزرگ می‌توان صرفه‌جویی سالانه ۲۰۰۰ تن سوخت داشت (جاویدپرور و همکاران، ۱۳۹۳).

از جمله نانوذراتی که در صنایع مختلف مورد استفاده قرار می‌گیرد، نانوذرات اکسید آهن هستند. نانوذرات اکسید آهن دارای فعالیت شیمیایی بالایی هستند و به راحتی می‌توانند در تماس با هوا به اکسیدهای پایدارتری تبدیل شوند (Gupta, 2005; Hartley *et al.*, 2004). این نانو اکسیدها به -

دلیل دارا بودن ویژگی‌هایی مانند محافظت از پوشش در مقابل خوردگی و پرتو فرابنفش خورشید، از دسته نانوذرات مورد استفاده به عنوان نانوپوشش مورد استفاده قرار می‌گیرند (جاویدپرور و همکاران، ۱۳۹۳). همچنین نانوذرات اکسید آهن دارای قابلیت حذف و کاهش آلودگی‌های آلی و معدنی از محیط می‌باشند و برای از بین بردن آرسنیک از آب آشامیدنی و آلودگی آب‌های زیرزمینی مورد استفاده قرار می‌گیرد و به عنوان اصلاح کننده آلودگی محیط زیست شناخته شده است (Comba *et al.*, 2010).

با وجود کاربرد موثر نانوذرات، نگرانی‌هایی در رابطه با خطر ورود بی‌رویه آنها به محیط زیست وجود دارد (Blaise *et al.*, 2008). نانوذرات مختلف بسته به میزان انرژی مغناطیسی‌شان تمایل به ایجاد پیوند و تراکم شدن دارند، محیط‌های آبی بسیار آسیب‌پذیر هستند و محل رسوب و تجمع بسیاری از نانوذرات می‌باشند که در نتیجه سبب انباشت زیستی نانوذرات در بدن موجودات زنده می‌گردد. نانوذرات می‌توانند از سدهای فیزیولوژیک بدن عبور کرده و سبب بروز اختلالات بیوشیمیایی و فیزیولوژیک در بدن موجودات زنده مقیم آن نواحی از جمله ماهی‌ها شوند (غفاری و خسروی زاده، ۱۳۹۱) و در شرایطی که میزان زیادی از نانوذرات در بدن موجودات زنده انباشته شوند، می‌توانند سبب بروز علائم و نشانه‌های مسمومیت گردند (Blaise *et al.*, 2008). مطالعه احمدی و همکاران (۱۳۹۵) نشان داد نانوذرات اکسید مس اثرات منفی بر آبشش بچه‌ماهیان کپور معمولی شامل پرخونی، خون‌ریزی، هایپرپلازی و چسبندگی رشته‌های ثانویه با شدت زیاد داشته است. همچنین نتایج حاصل از

مواد و روش‌ها

تهیه و گروه بندی ماهی‌ها

در این مطالعه بچه‌ماهی‌های کپور معمولی (*C. carpio*) از یک مزرعه پرورش ماهی گرمابی خریداری شدند. ماهی‌ها پس از انتقال به آزمایشگاه دانشکده علوم دریایی دانشگاه مازندران مورد زیست‌سنجی قرار گرفتند و طول کل و وزن ماهی‌ها $14/69 \pm 0/91$ سانتی‌متر و $57/81 \pm 10/20$ گرم ثبت شد. قبل از شروع آزمایش، ماهی‌ها به مدت یک هفته در شرایط آزمایشگاهی نگهداری شدند، سپس تعداد ۱۸۰ ماهی به طور تصادفی در ۴ مخزن حاوی ۳۰ لیتر آب شهر کلرزدایی شده به ۴ گروه ۱۵ تایی در سه تکرار تقسیم شدند. گروه ۱ غلظتی از نانوذرات اکسید آهن را دریافت نکرد و گروه‌های ۲، ۳ و ۴ به ترتیب در معرض غلظت‌های ۵۰، ۷۵ و ۱۰۰ میلی‌گرم در لیتر نانوذرات اکسید آهن (Fe_2O_3) (US Research Nanomaterials Inc, USA) با درجه خلوص ۹۸٪+ قرار گرفتند. در این مطالعه غلظت نانوذرات اکسید آهن بر اساس مطالعات Remya و همکاران، 2015 و Li و همکاران، ۲۰۰۹ در نظر گرفته شد.

تغذیه ماهی‌ها دو بار در روز و به میزان ۲ در صد وزن بدن توسط پلت تجاری آماده حاوی ۳۵-۳۸ درصد پروتئین خام، ۹-۷ درصد چربی خام، حداکثر ۵ درصد فیبر خام، کمتر از ۱۰ درصد رطوبت و حداکثر ۱۰ درصد خاکستر صورت گرفت. آب مخازن یک روز در میان با آب کلرزدایی شده منبع ذخیره تعویض شد و غلظت مورد نظر از نانوذرات

بررسی نانو ذرات نقره بر بافت آبشش و عضله ساقه دمی ماهی کپور معمولی نشان داد با افزایش غلظت نانو ذرات نقره تجمع بافتی در بافتهای مورد مطالعه افزایش می‌یابد (ضیائی‌نژاد و همکاران، ۱۳۹۷).

اطلاعات محدودی در مورد سمیت و میزان سطوح امن بسیاری از نانوذرات در موجودات زنده شناخته شده است و بررسی اثرات نانوذرات نیاز به تحقیقات جامعی در زمینه‌های مختلف دارد (Zhang et al., 2015; Remya et al., 2015). در مطالعه‌ای بر روی ماهی مداکا (*Oryzias latipes*) تاثیر نانوذرات اکسید آهن به صورت حرکات آهسته چرخشی، نقص بینایی و افزایش مرگ و میر گزارش گردید (Chen et al., 2013). در تحقیقی دیگر تغییرات هماتولوژیک شامل افزایش تعداد گلبول‌های قرمز، میزان هموگلوبین و هماتوکریت و همچنین کاهش میزان گلبول‌های سفید در ماهی کپور هندی (*Labeo rohita*) به دنبال مواجهه با نانوذرات اکسید آهن مشاهده شد (Remya et al., 2015). تخریب رشته‌های آبششی و تیغه‌های آبششی ثانویه، تورم سلول‌های بافت پوششی آبشش ماهی مداکا (*Oryzias latipes*) به دنبال مواجهه با نانوذرات اکسید آهن گزارش شد (Li et al., 2009). هدف مطالعه حاضر، تعیین و مقایسه انباشت زیستی آهن و آسیب‌شناسی بافت‌های عضله، پوست و فلس ماهی کپور معمولی (*Cyprinus carpio*) پس از مواجهه با نانوذرات اکسید آهن بود.

و به صورت پودر در آمدند. مقدار ۰٫۵ گرم از بافت پودر شده درو (۵ تون ریخته شد و به هر فالكون ۵ میلی‌لیتر اسیدنیتریک ۶۹ درصد و ۲ میلی‌لیتر اسید پرکلریک ۶۰ درصد اضافه گردید. سپس فالكون‌ها یک شبانه روز در دمای اتاق و ۲ ساعت در حمام بن ماری در دمای ۱۰۰ درجه سانتی‌گراد قرار گرفتند. محتویات هر فالكون با استفاده از کاغذ صافی واتمن صاف و با استفاده از اسیدنیتریک ۱ درصد به حجم ۲۵ میلی‌لیتر رسید (FAO, 1983). در نهایت میزان غلظت آهن در نمونه‌های فلس، پوست و عضله با استفاده از دستگاه جذب اتمی شعله‌ای (آنالیتیک جنا AA-400، آلمان) مورد ارزیابی قرار گرفت. برای محاسبه غلظت واقعی آهن از فرمول زیر استفاده شد (Al-Weher, 2008).

$$\text{غلظت واقعی (میلی‌لیتر) حجم نهایی نمونه} \times (\text{میکروگرم بر میلی‌لیتر}) \text{ غلظت خوانده شده توسط دستگاه} \\ = \frac{\text{وزن خشک نمونه (گرم)}}{\text{غلظت واقعی (میکروگرم بر گرم)}}$$

شدت آسیب بافتی بر اساس عدم وجود، خفیف، متوسط و شدید با درجات -، +، ++ و +++ ثبت شدند.

تجزیه و تحلیل آماری

در این مطالعه تجزیه و تحلیل آماری و رسم نمودارها توسط نرم افزار SPSS 22 انجام شد. ابتدا نرمال بودن داده‌های حاصل از نتایج انباشت زیستی آهن در هر یک از بافت‌های عضله، پوست و فلس توسط آزمون کولموگروف-اسمیرنوف مورد ارزیابی قرار گرفت. سپس مقایسه میزان انباشت زیستی آهن در سه بافت مورد مطالعه و همچنین تفاوت معنی‌داری غلظت آهن در هر یک از بافت‌ها در ۴ گروه مختلف، توسط آزمون تجزیه و تحلیل واریانس یک طرفه

اکسید آهن به مخازن افزوده شد. در طول مدت آزمایش روزانه فاکتورهای فیزیکی و شیمیایی آب مخازن اندازه‌گیری و ثبت گردید. در روزهای ۱۴، ۲۱ و ۲۸ آزمایش، از هر گروه ۵ ماهی به طور تصادفی انتخاب و با عصاره گل میخک بیهوش و کالبدشکافی شدند و نمونه برداری از بافت‌های عضله، پوست و فلس هر یک از ماهی‌ها صورت گرفت.

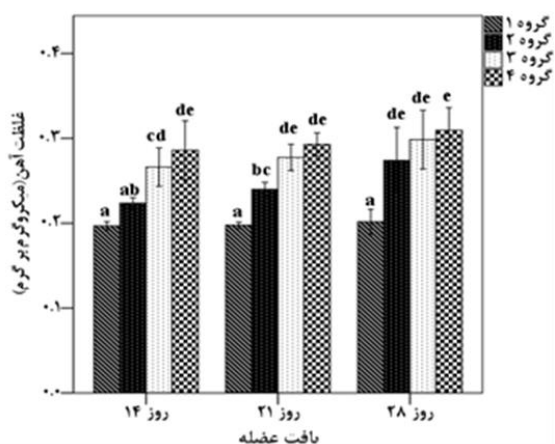
تعیین میزان انباشت زیستی آهن در بافت‌ها

به منظور ارزیابی میزان انباشت زیستی آهن، هضم شیمیایی بافت‌ها صورت گرفت. به این منظور بافت‌های فلس، پوست و عضله هر یک از ماهی‌ها جداسازی گردید. نمونه‌ها در آون با دمای ۷۰ درجه سانتی‌گراد به مدت ۹۶ ساعت خشک و در هاون چینی ساییده شدند

آسیب شناسی بافتی

نمونه‌های بافت‌های عضله، پوست و فلس در ظروف پلاستیکی دارای فرمالین بافر ۱۰ درصد قرار گرفتند و در دستگاه پردازنده بافت (دید سبز، ایران) آماده‌سازی شدند. سپس با استفاده از دستگاه میکروتوم (لایتنز ۱۵۱۲، آلمان) برش‌هایی با اندازه ۵ میکرومتر از بافت‌ها تهیه شد. نمونه‌های بافتی بر روی لام قرار گرفتند و به روش هماتوکسیلین ائوزین (H&E) رنگ‌آمیزی شدند (Bancroft and Gamble, 2008). سپس لام‌های تهیه شده توسط میکروسکوپ نوری (الیمپوس CX21، ژاپن) مورد بررسی آسیب‌شناسی قرار گرفتند و تصاویر بافتی با استفاده از سیستم عکسبرداری متصل به میکروسکوپ تهیه شد.

شاهد نسبت با سایر تیمارها تفاوت معنی‌دار داشت ($p < 0.05$)، در حالیکه بین گروه‌های مختلف در معرض نانوذرات اکسید آهن با وجود افزایش غلظت آهن تفاوت معنی‌داری مشاهده نگردید ($p > 0.05$) (شکل ۲).



شکل ۲: میزان غلظت آهن (میکروگرم بر گرم) (میانگین \pm انحراف معیار) در بافت عضله در مدت زمان‌های مختلف مواجهه با نانوذرات اکسید آهن در گروه‌های مختلف (حروف لاتین متفاوت در بالای ستون‌ها تفاوت معنی‌داری را نشان می‌دهد).

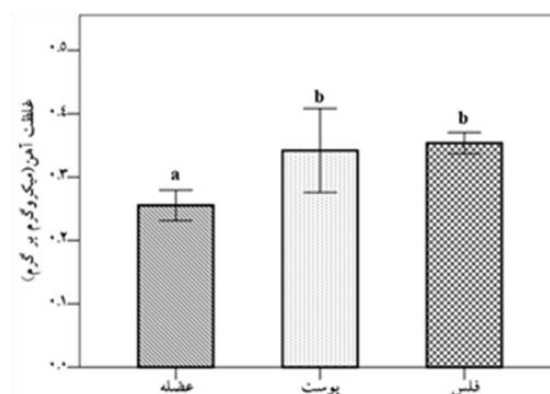
غلظت آهن در بافت پوست

در بافت پوست، در روزهای ۱۴ و ۲۱ با افزایش میزان نانوذرات اکسید آهن، غلظت بالاتری از آهن در گروه‌های مختلف در معرض با نانوذرات اکسید آهن مشاهده گردید. به طوریکه در روز ۱۴، غلظت آهن در گروه ۴ در مقایسه با گروه شاهد و گروه ۲ افزایش معنی‌داری نشان داد ($p < 0.05$)، در حالیکه با گروه ۳ تفاوت معنی‌داری نداشت ($p > 0.05$). در روز ۲۱ نیز، بین گروه شاهد با سایر گروه‌ها و همچنین بین گروه‌های ۲ و ۴ تفاوت معنی‌دار مشاهده گردید ($p < 0.05$). در روز ۲۸، روند افزایشی غلظت آهن بین گروه‌های شاهد و ۲ و ۳ مشاهده شد ($p < 0.05$)، در حالیکه گروه ۴ کاهش میزان غلظت آهن را نشان داد

(One-way ANOVA) و آزمون تعقیبی دانکن (Duncan test) مورد ارزیابی قرار گرفت.

نتایج

نتایج حاصل از آزمون آماری نشان داد میزان غلظت آهن در بافت عضله نسبت به بافت‌های پوست و فلس از تفاوت معنی‌داری برخوردار است ($p < 0.05$)، ولی بافت‌های پوست و فلس با یکدیگر تفاوت معنی‌داری نداشتند ($p > 0.05$) (شکل ۱).

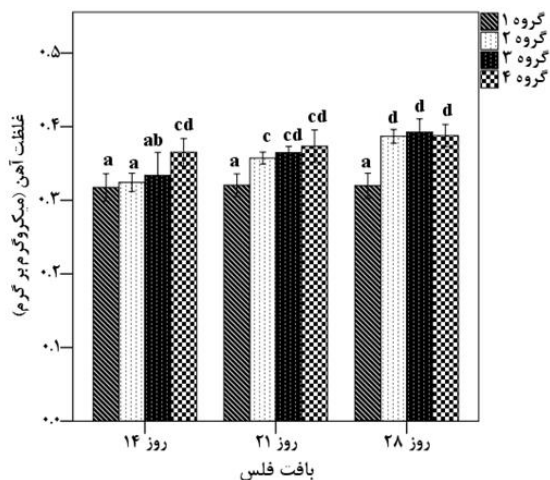


شکل ۱: میزان غلظت آهن (میکروگرم بر گرم) (میانگین \pm انحراف معیار) در بافت‌های عضله، پوست و فلس (حروف لاتین مختلف در بالای ستون‌ها تفاوت معنی‌داری را نشان می‌دهد).

غلظت آهن در بافت عضله

در بافت عضله، در روزهای ۱۴، ۲۱ و ۲۸ با افزایش میزان دریافت نانوذرات اکسید آهن، غلظت بالاتری از آهن در گروه‌های مختلف مشاهده گردید. به طوریکه در روز ۱۴، میزان غلظت آهن در بافت عضله در گروه‌های ۳ و ۴ در مقایسه با گروه شاهد و گروه ۲ تفاوت معنی‌داری داشتند ($p < 0.05$). در روز ۲۱، غلظت آهن در گروه‌های مختلف در معرض نانوذرات اکسید آهن نسبت به گروه شاهد، و همچنین گروه‌های ۳ و ۴ نسبت به گروه ۲ تفاوت معنی‌داری نشان دادند ($p < 0.05$)، و در روز ۲۸، میزان غلظت آهن در گروه

، ولی سایر گروه‌ها با یکدیگر تفاوت معنی‌داری نداشتند ($p > 0.05$) (شکل ۴).

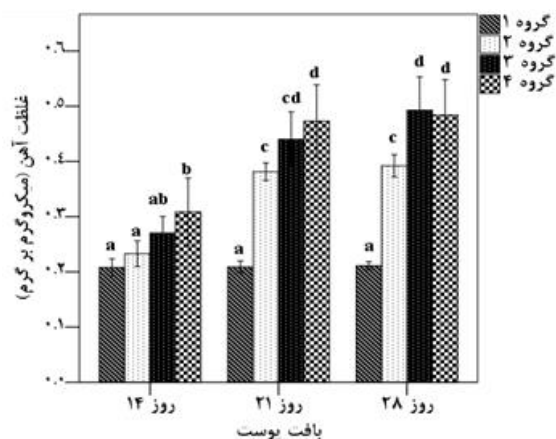


شکل ۴: میزان غلظت آهن (میکروگرم بر گرم) (میانگین \pm انحراف معیار) در بافت فلس در مدت زمان‌های مختلف مواجهه با نانوذرات اکسید آهن در گروه‌های مختلف (حروف لاتین متفاوت در بالای ستون‌ها تفاوت معنی‌داری را نشان می‌دهد).

آسیب شناسی بافت عضله

در نمونه برداری بافت عضله در گروه شاهد شرایط طبیعی بافتی مشاهده شد. در حالیکه در روز ۱۴، نفوذ سلول‌های آماسی با درجه خفیف در گروه ۲، حضور ملانوماکروفاژ و نفوذ سلول‌های آماسی با درجه خفیف در گروه‌های ۳ و ۴ مشاهده گردید. در روز ۲۱، نفوذ سلول‌های آماسی با درجه متوسط و حضور ملانوماکروفاژ با درجه خفیف در گروه ۲، نفوذ سلول‌های آماسی و حضور ملانوماکروفاژ با درجه متوسط و تخریب فیبر عضلانی با درجه خفیف در گروه ۳ مشاهده گردید. در گروه ۴ نیز علاوه بر آسیب‌های مشاهده شده در گروه ۳، دژنراسانس هیالینه با درجه خفیف دیده شد. در روز ۲۸، نفوذ سلول‌های آماسی با درجه شدید، حضور

که البته در مقایسه با گروه ۳ تفاوت معنی‌داری نداشت ($p > 0.05$) (شکل ۳).



شکل ۳: میزان غلظت آهن (میکروگرم بر گرم) (میانگین \pm انحراف معیار) در بافت پوست در مدت زمان‌های مختلف مواجهه با نانوذرات اکسید آهن در گروه‌های مختلف (حروف لاتین متفاوت در بالای ستون‌ها تفاوت معنی‌داری را نشان می‌دهد).

غلظت آهن در بافت فلس

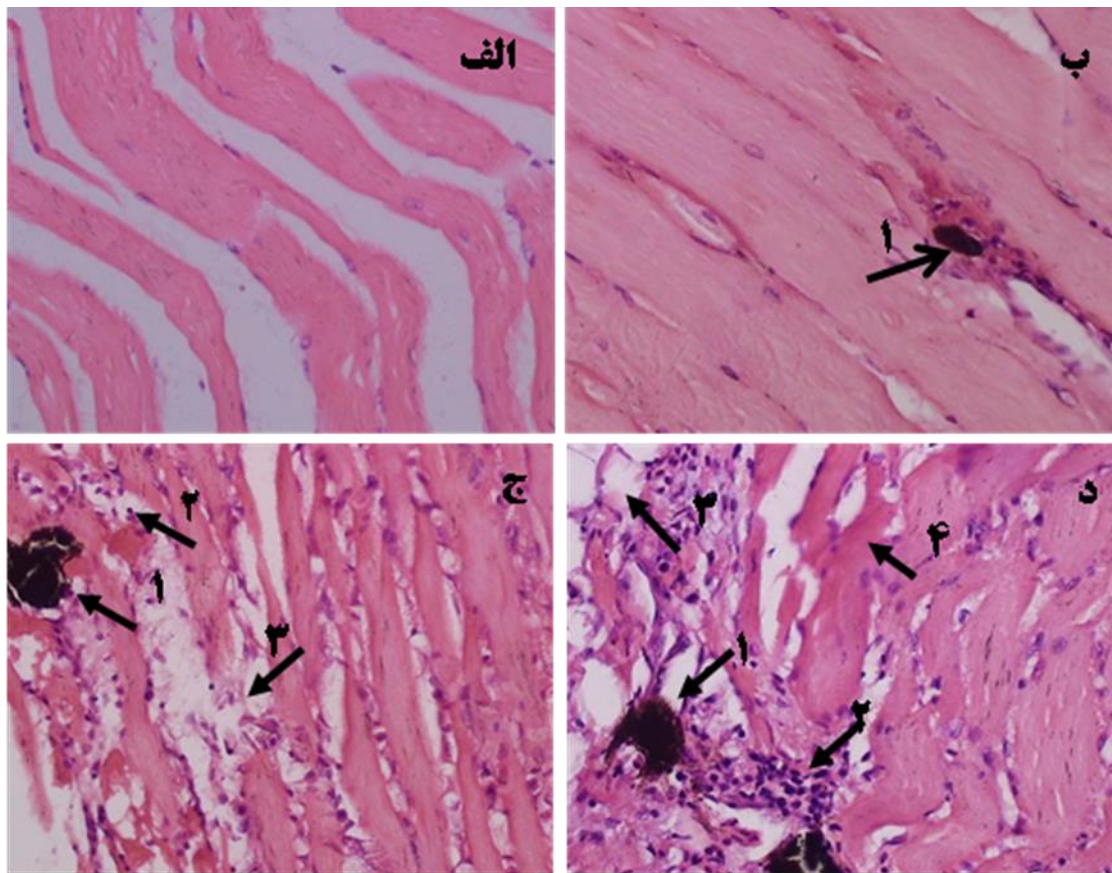
در بافت فلس، در روزهای ۱۴ و ۲۱ با افزایش میزان نانوذرات اکسید آهن، غلظت بالاتری از آهن در گروه‌های مختلف در معرض با نانوذرات اکسید آهن مشاهده گردید. به طوریکه در روز ۱۴، میزان غلظت آهن در گروه ۴ نسبت به گروه‌های دیگر از تفاوت معنی‌داری برخوردار بود ($p < 0.05$)، ولی بین گروه‌های ۱، ۲ و ۳ تفاوت معنی‌داری مشاهده نشد ($p > 0.05$). در روز ۲۱ نیز با افزایش غلظت نانوذرات اکسید آهن، میزان غلظت آهن در گروه‌ها افزایش یافت و گروه شاهد نسبت به سایر گروه‌ها تفاوت معنی‌دار نشان داد ($p < 0.05$)، در حالیکه در سایر گروه‌ها با وجود روند افزایشی غلظت آهن تفاوت معنی‌داری نداشت ($p > 0.05$). در روز ۲۸ نیز بین گروه شاهد و سایر گروه‌ها تفاوت معنی‌دار مشاهده گردید ($p < 0.05$)

مشاهده گردید. در گروه ۴ نیز علاوه بر آسیب‌های مشاهده شده در گروه ۳ تخریب فیبر عضلانی با درجه شدید دیده شد (جدول ۱، شکل ۵).

ملانوما کروفاز با درجه متوسط، تخریب فیبر عضلانی و دژنرسانس هیالینه با درجه خفیف در گروه ۲، نفوذ سلول‌های آماسی با درجه شدید، حضور ملانوما کروفاز، تخریب فیبر عضلانی و دژنرسانس هیالینه با درجه متوسط در گروه ۳

جدول ۱: آسیب‌های بافتی مشاهده شده در عضله در مدت زمان‌های مختلف مواجهه با نانوذرات اکسید آهن در گروه‌های مختلف (-، +، ++ و +++ به ترتیب شدت آسیب بافتی را به صورت عدم وجود، خفیف، متوسط و شدید نشان می‌دهد).

نوع آسیب در بافت عضله				مدت زمان (روز)	نانوذرات اکسید آهن (میلی‌گرم در لیتر)
تخریب فیبر عضلانی	دژنرسانس هیالینه	حضور ملانوما کروفاز	نفوذ سلول‌های آماسی		
-	-	-	-	۲۸ و ۲۱، ۱۴	۰
-	-	-	+		۵۰
-	-	+	+	۱۴	۷۵
-	-	+	+		۱۰۰
-	-	+	++		۵۰
+	-	++	++	۲۱	۷۵
+	+	++	++		۱۰۰
+	+	++	+++		۵۰
++	++	++	+++	۲۸	۷۵
+++	++	++	+++		۱۰۰



شکل ۵: الف: بافت عضله؛ گروه شاهد (شرایط طبیعی بافتی)، ب: گروه ۲ روز ۲۸؛ حضور مراکز ملانوما کروفاژ (پیکان ۱)؛ ج: گروه ۳ روز ۲۸؛ حضور مراکز ملانوما کروفاژ (پیکان ۱)، نفوذ سلول‌های آماسی (پیکان ۲)، تخریب فیبر عضلانی (پیکان ۳)؛ د: گروه ۴ روز ۲۸؛ حضور ملانوما کروفاژ (پیکان ۱)، نفوذ سلول‌های آماسی (پیکان ۲)، تخریب فیبر عضلانی (پیکان ۳) و دژنراسانس هیالینه (پیکان ۴)، رنگ آمیزی H&E، بزرگنمایی X40.

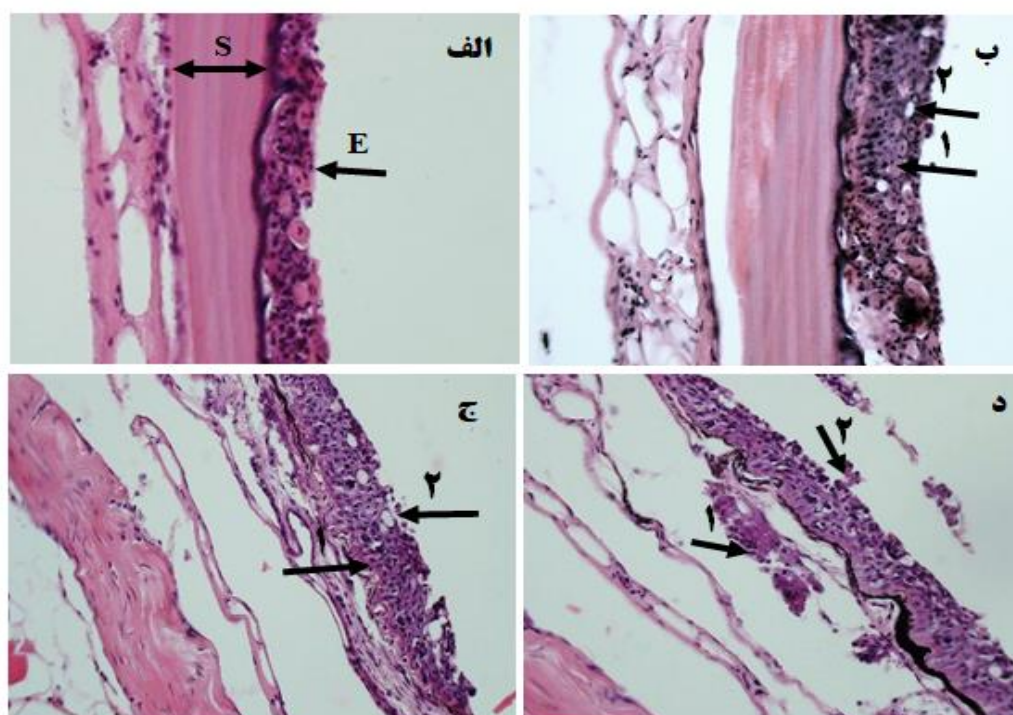
آسیب شناسی بافت پوست

شرایط طبیعی بافتی در گروه شاهد و در نمونه‌های روز ۱۴ در بافت‌های پوست و فلس مشاهده شد. در حالیکه در روز ۲۱، هیپرپلازی سلول‌های بافت پوششی و افزایش سلول‌های جامی با درجه خفیف در گروه ۲، هیپرپلازی سلول‌های بافت پوششی، افزایش سلول‌های جامی و نفوذ سلول‌های آماسی با درجه خفیف در گروه ۳، هیپرپلازی سلول‌های بافت پوششی و افزایش سلول‌های جامی با درجه متوسط، نفوذ سلول‌های آماسی و تخریب بافت پوششی با درجه خفیف در

گروه ۴ مشاهده گردید. در روز ۲۸، هیپرپلازی سلول‌های بافت پوششی، نفوذ سلول‌های آماسی، تخریب بافت پوششی و افزایش سلول‌های جامی با درجه خفیف در گروه ۲، هیپرپلازی سلول‌های بافت پوششی و تخریب بافت پوششی با درجه خفیف و نفوذ سلول‌های آماسی و افزایش سلول‌های جامی با درجه متوسط در گروه ۳ و هیپرپلازی سلول‌های بافت پوششی با درجه خفیف و افزایش سلول‌های جامی، نفوذ سلول‌های آماسی و تخریب بافت پوششی با درجه متوسط در گروه ۴ مشاهده شد (جدول ۲، شکل ۶).

جدول ۲: آسیب‌های بافتی مشاهده شده در پوست در مدت زمان‌های مختلف مواجهه با نانوذرات اکسید آهن در گروه‌های مختلف (-، +، ++ و +++ به ترتیب شدت آسیب بافتی را به صورت عدم وجود، خفیف، متوسط و شدید نشان می‌دهد).

نوع آسیب در بافت پوست				مدت زمان (روز)	نانوذرات اکسید آهن (میلی گرم در لیتر)
تخریب بافت پوششی	نفوذ سلول‌های آماسی	افزایش سلولهای جامی	هیپرپلازی سلول‌های بافت پوششی		
-	-	-	-	۲۱، ۱۴ و ۲۸	۰
-	-	-	-		۵۰
-	-	-	-	۱۴	۷۵
-	-	-	-		۱۰۰
-	-	+	+		۵۰
-	+	+	+	۲۱	۷۵
+	+	++	++		۱۰۰
+	+	+	+		۵۰
+	++	++	+	۲۸	۷۵
++	++	++	+		۱۰۰



شکل ۶: بافت پوست و فلس: الف: گروه شاهد (شرایط طبیعی بافتی): اپیدرم (E)، فلس (S)؛ ب: گروه ۲ روز ۲۸: هیپرپلازی سلول‌های پوششی بافت پوست (پیکان ۱) و افزایش سلول‌های جامی (پیکان ۲)؛ ج: گروه ۳ روز ۲۸: هیپرپلازی سلول‌های پوششی بافت پوست (پیکان ۱) و افزایش سلول‌های جامی (پیکان ۲)؛ د: گروه ۴ روز ۲۸: نفوذ سلول‌های آماسی (پیکان ۱)، تخریب بافت پوششی پوست (پیکان ۲)، رنگ آمیزی H&E، بزرگنمایی X40.

بحث

تحقیقات زیادی در مورد عملکرد آهن و همچنین اثرات تجمع آن در بدن موجودات زنده انجام شده است (Wood *et al.*, 2012). اما اثرات نانوذرات آهن بر موجودات زنده به ویژه در محیط‌های آبی نیازمند پژوهش‌های جامع‌تری است (Zhang *et al.*, 2015; Li *et al.*, 2009). افزایش تولید محصولات نانو، منجر به ورود بی‌رویه نانوذرات به محیط زیست شده است و در صورتی که میزان زیادی از نانوذرات در بدن موجودات زنده تجمع یابند، می‌توانند آسیب‌ها و مسمومیت‌هایی را به دنبال داشته باشند (Blaise, 2008). فرآیند انتقال نانوذرات در بدن یک فرایند پیچیده است. انتروسیت‌ها (سلول‌های روده) از سلول‌های هدف اولیه برای انتقال نانوذرات هستند، نانوذرات از طریق سلول‌های روده وارد گردش خون عمومی بدن می‌گردند، سپس پروتئین‌های پلازما مانند گلوبولین و ترانسفرین به سطح نانوذرات متصل می‌شوند و توسط آنها به اندام‌های مختلف منتقل می‌شوند. تعامل بین نانوذرات و بدن موجودات زنده به تازگی با جزئیات بیشتر مورد بررسی قرار گرفته است، با این وجود، هنوز مطالعات درباره مکانیسم انتقال نانوذرات در بدن کافی نیست (Yu *et al.*, 2016).

با وجود کاربرد وسیع نانوذرات اکسید آهن، گزارش‌ها در زمینه جنبه‌های مختلف اثرات نانوذرات اکسید آهن در بافت‌های مختلف ماهی، محدود است. تأثیر نانوذرات اکسید آهن بر روی کبد ماهی کپور معمولی به صورت دژنرسانس شدید واکوئولی و نکروز شدید هپاتوسیست‌ها، نفوذ سلول‌های آماسی و پرخونی گزارش گردید (امیدظهير و همکاران، ۱۳۹۷). در مطالعه‌ای بر روی ماهی تیلایپیا (*Oreochromis*

mossambicus) آسیب به بافت کبد ناشی از در معرض قرار گرفتن با نانوذرات اکسید آهن به صورت افزایش آنزیم‌های کبدی آسپاراتات آمینوترانسفراز و آلانین آمینوترانسفراز گزارش شد (Karthikeyeni *et al.*, 2013). تخریب بافت پوششی روده و نفوذ سلول‌های آماسی متعاقب مواجهه با نانوذرات اکسید آهن در ماهی کپور معمولی مشاهده گردید (Omidzahir *et al.*, 2019).

در مطالعه حاضر، همزمان میزان انباشت زیستی آهن و آسیب شناسی در عضله، پوست و فلس به دنبال مواجهه با نانوذرات اکسید آهن مورد بررسی قرار گرفت. در این مطالعه میزان انباشت زیستی آهن در بافت فلس < پوست > عضله به دست آمد.

میزان تجمع فلزات سنگین از جمله آهن در بافت‌های مختلف ماهی به نقش فیزیولوژیکی آنها وابسته است. اندام‌هایی با فعالیت متابولیسمی بالا تمایل بالاتری نسبت به تجمع فلزات سنگین در خود دارند (Yilmaz, 2003; Yilmaz, 2005). همچنین تحقیقات نشان داده است، تفاوت غلظت فلزات سنگین در بافت‌های مختلف ماهی به دلیل تفاوت ظرفیت پروتئین‌های اتصال به فلزات سنگین مانند متالوتیونین‌ها می‌باشد (Usero *et al.*, 2004). متالوتیونین‌ها از دسته پروتئین‌ها با وزن ملکولی کم هستند که به فلزات متصل می‌شوند و عمل آنها تنظیم فلزات ضروری و غیر ضروری و همچنین سم‌زدایی آنها است، بنابراین میزان متالوتیونین القاء شده می‌تواند یک شاخص سلولی برای تشخیص تماس با فلز و مسمومیت در ماهی باشد (Woo *et al.*, 2006).

در این مطالعه علت وجود و مشاهده غلظت بالاتری از آهن در بافت‌های فلس و پوست ماهی می‌تواند به

کاهش می‌یابد و در نتیجه زمینه ورود آلودگی به داخل بدن فراهم شده و سبب درگیری بافت‌های داخلی می‌گردد (شاهسونی و موثقی، ۱۳۸۱).

مطالعه حاضر نشان داد با افزایش میزان غلظت و مدت زمان رویارویی با نانوذرات اکسید آهن میزان آسیب در بافت عضله افزایش یافت، به طوری که بیشترین آسیب در گروه ۴ روز ۲۸ پس از مواجهه با نانوذرات اکسید آهن به صورت تخریب فیبر عضلانی، نفوذ سلول‌های آماسی، افزایش مراکز ملانوماکروفاژ و دژنراسانس هیالینه مشاهده گردید. در پدیده دژنراسانس هیالینه در بافت عضلانی سارکوپلاسم میوفیبریل‌ها هیالینه شده و به صورت ائوزینوفیلیک، بی شکل و یکدست در می‌آیند که نشان دهنده از بین رفتن ساختار طبیعی میوفیبریل عضلانی می‌باشد. مراکز ملانوماکروفاژ تجمع می‌یابند. افزایش می‌یابد.

علیرغم اینکه عضلات اندام هدف برای تجمع فلزات محسوب نمی‌شوند، اما در برابر آسیب‌های ناشی از در معرض قرار گرفتن با بیش از مقدار طبیعی فلزات حساس می‌باشند و این امر سبب بروز واکنش‌های بافتی نسبت به شرایط نامساعد می‌شود (Kaoud and El-Dahshan, 2010).

بنابراین از این پژوهش می‌توان نتیجه گرفت میزان انباشت زیستی آهن در بافت‌های پوست و فلس ماهی کپور معمولی در مقایسه با بافت عضله پس از مواجهه با نانوذرات اکسید آهن بیشتر بود، همچنین میزان آسیب بافتی با غلظت نانوذرات اکسید آهن دریافتی در گروه‌های مختلف و مدت زمان مواجهه با نانوذرات را

علت ترکیب آهن با موکوس در این بافت‌ها باشد، زیرا این امر غیر ممکن است که موکوس به طور کامل از بافت پوست و فلس حذف شود (Yilmaz, 2003; Yilmaz, 2005). همچنین مشاهده غلظت پایین تری از آهن در بافت عضله به این دلیل است که عضله اندام فعالی برای تجمع فلزات سنگین نیست و غلظت پایین فلزات سنگین در بافت عضله ماهی می‌تواند انعکاسی از وجود سطوح پایین متالوتیونین‌ها در این بافت باشد (Karadede and Unlo, 2000). با این وجود، برخی از تحقیقات نشان داده است سطوح فلزات سنگین در عضله در برخی از ماهی‌ها در مناطق آلوده، بیش از حد قابل قبول بوده است، به همین علت پایش سطح فلزات سنگین در این بافت از آنجا که اندامی خوراکی محسوب می‌شود، بسیار با اهمیت است (Uysal *et al.*, 2008).

در مطالعه حاضر در بررسی آسیب‌شناسی بافت پوست بیشترین آسیب بافتی در نمونه برداری روز ۲۸ در گروه ۴ که غلظت ۱۰۰ میلی‌گرم در لیتر نانوذرات اکسید آهن را دریافت می‌کردند، به صورت هیپرپلازی سلول‌های بافت پوششی، افزایش سلول‌های جامی، نفوذ سلول‌های آماسی و تخریب بافت پوششی مشاهده گردید.

بافت پوششی پوست مانع و سد محکم و موثری در برابر آلاینده‌ها از جمله فلزات سنگین محسوب می‌شود (Uysal *et al.*, 2008).

ترشحات موکوسی فراوان بر روی پوست ماهی به عنوان یک سد و مانع موثر در جلوگیری از انتشار آلاینده‌های محیطی از طریق اپیدرم پوست ماهی نقش مهمی دارد (Yilmaz, 2003; Pazooki, 2011). در صورت بروز ضایعات پوستی، عملکرد حفاظتی پوست

۵. غفاری، م.، خسروانی زاده، ع.، ۱۳۹۱. اثر اسانس گل میخک (*Eugenia cairyophyllata*) بارگذاری شده بر نانوذرات آهن روی شاخص های آنزیمی و بافت شناسی ماهی قزل آلاهی رنگین کمان (*Oncorhynchus mykiss*). پاتوبیولوژی مقایسه-ای، ۹ (۴)، ۸۳۶-۸۲۷.

۶. جاویدپرور، ع.ا.، رمضانزاده، ب.، قاسمی، ا.، ۱۳۹۳. مروری بر خواص ضد خوردگی نانو رنگدانه های بر پایه اکسید آهن. مطالعات در دنیای رنگ، ۴ (۳)، ۶۰-۴۷.

۷. شاهسونی، د.، موثقی، ا.، ۱۳۸۱. آسیب شناسی سیستمیک ماهی تألیف فرگوسن هیو دبلیو. انتشارات دانشگاه فردوسی مشهد. ۹۴-۹۳.

8. Al-Weher, S. M., 2008. Levels of heavy metal Cd, Cu and Zn in three fish species collected from the northern Jordan valley, Jordan. *Jordan journal of biological sciences*, 1(1), 41-46.

9. Aitken, R.J., Chaudhry, M.Q., Boxall, A.B.A., Hull, M., 2006. Manufacture and use of nanomaterials: Current status in the UK and global trends. *Occupational Medicine*, 56, 300-306.

10. Bancroft, J. D., Gamble, M., 2008. *Theory and practice of histological techniques*. Elsevier Health Sciences.

11. Blaise, C., Gagné, F., Ferard, J.F., Eullaffroy, P., 2008. Ecotoxicity of selected nano-materials to aquatic organisms. *Environmental Toxicology*, 23(5), 591-598.

12. Chen, P. J., Wu, W. L., Wu, K. C. W., 2013. The zero valent iron nanoparticle causes higher developmental toxicity than its oxidation products in early life stages of medaka fish. *Water Research*, 47(12), 3899-3909.

13. Comba, S., Di Molfetta, A. and Sethi, R., 2011. A comparison between field applications of nano-, micro-, and millimetric zero-valent iron for the remediation of contaminated

بطه مستقیم داشت، به طوریکه با افزایش غلظت نانوذرات اکسید آهن و همچنین مدت زمان مواجهه، میزان آسیب بافتی در بافت های مورد مطالعه افزایش پیدا کرد.

سپاسگزاری

منابع

۱. احمدی، ح.، نعیمی، ا.س.، نظر حقیقی، ف.، غفوری، ح.، ۱۳۹۵. اثرات نیمه مزمن نانوذره ی اکسید مس بر برخی پارامترهای خونی و بافت آبشش بچه ماهی کپور معمولی (*Cyprinus carpio*). توسعه آبرزی پروری، ۱۰ (۴)، ۱-۱۴.

۲. افتاری، م.، راد، م.، ۱۳۸۸. کاربرد نانو فناوری در کاهش نیروی پسا و بهینه سازی عملکرد شناورهای دریایی با استفاده از نانو اکسید روی، علوم و فناوری دریا، ۱۳ (۵۲)، ۸-۱.

۳. امیدظهير، ش.، خدابنده لو، ر.، کاردل، ف.، علمی، ف.، ۱۳۹۷. مطالعه آسیب شناسی و تجمع زیستی نانوذرات اکسید آهن (Fe_2O_3) در بافت کبد ماهی کپور معمولی (*Cyprinus carpio*). پاتوبیولوژی مقایسه ای، ۱۵ (۲)، ۲۴۹۶-۲۴۸۷.

۴. ضیایی نژاد، س.، دلاوریان، ر.، خاکی، ف.، جوهری، ع.، ۱۳۹۷. تجمع بافتی کلئید نانو ذرات نقره در بافت های آبشش و عضله ساقه دمی در ماهی کپور معمولی (*Cyprinus carpio*). توسعه آبرزی پروری، ۱۲ (۴)، ۸۳-۹۴.

- of Wild and Cultured Carp (*Cyprinus carpio*) in the Southeastern Caspian Sea Area of Iran. Environmental Sciences, 9(1), 51-58.
23. Remya, A. S., Ramesh, M., Saravanan, M., Poopal, R. K., Bharathi, S. and Nataraj, D., 2015. Iron oxide nanoparticles to an Indian major carp, *Labeo rohita*: impacts on hematology, ionic regulation and gill Na^+/K^+ ATPase activity. Journal of King Saud University Science, 27(2), 151-160.
 24. Usero, J., Izquierdo, C., Morillo, J. and Gracia, I., 2004. Heavy metals in fish (*Solea vulgaris*, *Anguilla anguilla* and *Liza aurata*) from salt marshes on the southern Atlantic coast of Spain. Environment International, 29(7), 949-956.
 25. Uysal, K., Emre, Y. and Köse, E., 2008. The determination of heavy metal accumulation ratios in muscle, skin and gills of some migratory fish species by inductively coupled plasma-optical emission spectrometry (ICP-OES) in Beymelek Lagoon (Antalya/Turkey). Microchemical journal, 90(1), 67-70.
 26. Wood, C. M., Farrell, A. P. and Brauner, C. J., 2012. Homeostasis and Toxicology of Essential metals (Vols. 31A). Canada: Academic press.
 27. Woo, P. T., Leatherland, J. F. and Bruno, D. W., 2006. Fish diseases and disorders (Vol. 3). CABI.
 28. Yilmaz, A.B., 2003. Levels of heavy metals (Fe,Cu,Ni,Cr,Pb and Zn) in tissue of *Mugil cephalus* and *Trachurus mediterraneus* from Iskenderun Bay (Turkey). Journal of Environmental Reserch, 92, 277-281.
 29. Yilmaz, A.B., 2005. Comparison of heavy metal levels of Grey Mullet (*Mugil cephalus* L.) and Sea Bream (*Sparus aurata* L.) Caught in Iskenderun Bay (Turkey). Turkish Journal of Veterinary Animal Science, 29, 257-262.
 30. Yu, M., Yang, Y., Zhu, C., Guo, S. and Gan, Y., 2016. Advances in the transepithelial transport of nanoparticles. Drug discovery today, 21(7), 1155-1161.
 - aquifers. Water Air and Soil Pollution, 215(4), 595-607.
 14. Food and Agricultural Organization (FAO). 1983. Manual of Methods in Aquatic Environmental Research, part 9. Analyses of metals and organochlorines in fish. FAO Fisheries Technical Paper. 212.
 15. Gupta, A.K. and Gupta, M., 2005. Synthesis and surface engineering of iron oxide nanoparticles for biomedical applications. Biomaterial, 26 3,995-4021.
 16. Hartley, W., Edwards, R. and Lepp, N.W., 2004. Arsenic and heavy metal mobility in iron oxide-amended contaminated soils as evaluated by short- and long-term leaching tests. Environmental Pollution, 161, 495-504.
 17. Karthikeyeni, S., Siva Vijayakumar, T., Vasanth, S., Arul Ganesh, M. M. and Subramanian, P., 2013. Biosynthesis of iron oxide nanoparticles and its hematological effects on fresh water fish *Oreochromis mossambicus*. Journal of Academia and Industrial Research, 10, 645-649.
 18. Karadede, H. and Ünlü, E., 2000. Concentrations of some heavy metals in water, sediment and fish species from the Atatürk Dam Lake (Euphrates), Turkey. Chemosphere, 41(9), 1371-1376.
 19. Kaoud, H. A., El-Dahshan, A. R., 2010. Bioaccumulation and histopathological alterations of the heavy metals in *Oreochromis niloticus* fish. Nature and science, 8(4), 147-156.
 20. Li, H., Zhou, Q., Wu, Y., Fu, J., Wang, T. and Jiang, G., 2009. Effects of waterborne nano-iron on medaka (*Oryzias latipes*): antioxidant enzymatic activity, lipid peroxidation and histopathology. Ecotoxicology and Environmental Safety, 72(3), 684-692.
 21. Omidzahir, S., Alijantabar Bayi, M., Kardel, F., Mazandarani, M., 2019. Effects of iron oxide nano-particles on the intestinal tissue of Common carp, *Cyprinus carpio*. Iranian Journal of Toxicology, 13(3), 33-38.
 22. Pazooki, J., Ghaffar, H. F. and Abtahi, B., 2011. A Comparison of Heavy Metal Concentrations in Skin and Muscle Tissues

31. Zhang, Y., Zhu, L., Zhou, Y. and Chen, J., 2015. Accumulation and elimination of iron oxide nanomaterials in zebrafish (*Danio rerio*) upon chronic aqueous exposure. *Journal of Environmental Sciences*, 30, 223-230.