

## بررسی اثرات هیستوپاتولوژی ویروس عامل بیماری نکروز عصبی ویروسی (VNN) در چهار گونه از ماهیان زینتی کشور

سید جلیل ذریه زهرا<sup>۱\*</sup>، محدث قاسمی<sup>۲</sup>، محمد رضا مهرابی<sup>۳</sup>، شاپور کاکولکی<sup>۴</sup>، کورس رادخواه<sup>۵</sup>،  
علیرضا نظری<sup>۶</sup>، مصطفی شریف روحانی<sup>۷</sup>، سمیه حقیقی کارسیدانی<sup>۸</sup>، یاسر پاک نیت<sup>۹</sup> و احسان روستائی<sup>۱۰</sup>

۱، ۳، ۴ و ۷- موسسه تحقیقات علوم شیلاتی کشور، تهران، صندوق پستی: ۱۴۹۶۵/۱۴۹

۲- پژوهشکده آبرزی پروری آب‌های داخلی کشور، بخش بهداشت و بیماری‌های آبزیان، بندر انزلی، صندوق پستی: ۶۶

۵- پژوهشکده اکولوژی خلیج فارس و دریای عمان، بخش بهداشت و بیماری‌های آبزیان، بندر عباس، صندوق پستی: ۱۵۹۷

۶- دانشگاه آزاد اسلامی (واحد فلاورجان)، گروه شیلات، اصفهان، صندوق پستی: ۱۵۵/۸۴۵۱۵

۸- دانشگاه آزاد اسلامی (واحد بندر انزلی)، گروه شیلات، بندرانزلی، صندوق پستی: ۴۳۱۶۹-۸۸۶۹۳

۹ و ۱۰- دانشگاه آزاد اسلامی (واحد تنکابن)، گروه شیلات، تنکابن، صندوق پستی: ۴۶۸۱۵/۵۸۶

تاریخ پذیرش: ۱۲ خرداد ۱۳۹۲

تاریخ دریافت: ۱۴ اسفند ۱۳۹۱

### چکیده

بررسی اثرات هیستوپاتولوژی ویروس VNN در ماهیان زینتی Oscar، Zebra، Guppy و Gold fish هدف اصلی این تحقیق بوده است. طی سال‌های اخیر بیماری نکروز عصبی ویروسی (VNN) یکی از بیماری‌های نوظهور در کشور می‌باشد که وقوع آن در کفاله ماهیان دریای خزر به اثبات رسیده است و به عنوان یکی از عوامل موثر در کاهش تولید این گونه ماهی با ارزش در دریای خزر، بسیار مورد ظن محققین می‌باشد. با استفاده از سوپرناتانت حاصل از تکثیر ویروس کفاله ماهیان مبتلای دریای خزر، انتقال ویروس در ماهیان گویی و زبرا به روش‌های حمام دادن و تزریق در پشت حلقه چشمی و در ماهیان اسکار و گلدفیش به روش داخل محوطه بطنی انجام شد. این تحقیق در آزمایشگاه ویروس شناسی پژوهشکده آبرزی پروری آب‌های داخلی (بندرانزلی) در مردادماه ۱۳۸۹ صورت گرفت. علائم بالینی مانند شنای غیر طبیعی، بی‌حالی، بیرون زدگی چشم، تیرگی پوست و موارد تلفات بصورت روزانه ثبت و آزمایش‌های هیستوپاتولوژی و پادتن‌های درخشان انجام گردید. در مقایسه تیمارها با گروه شاهد، مواردی از ضایعات پاتولوژیک همچون ادم، التهاب و پرخونی بافت مغز، نکروز و پیگنوتیک شدن هسته‌ها، واکوئولاسیون واضح در بافت مغز و با شدت کمتری در بافت شبکه چشم ماهیان زینتی مذکور مشاهده گردید. نتایج آزمایش (IFAT) نیز به طور کامل نتایج هیستوپاتولوژی را تایید نمود. لذا چنین به نظر می‌آید که ماهیان فوق به ویروس حاد (VNN) حساس می‌باشند.

**کلمات کلیدی:** بیماری نکروز عصبی ویروسی، آسیب شناسی، ماهی گویی، گورخری، ماهی اسکار، ماهی طلایی.

## مقدمه

این رهیافت علمی که امروزه از ماهیان زینتی همچون Zebra به عنوان مدلی در تحقیقات آبیان استفاده می‌شود ما را بر آن داشت تا تاثیر ویروس عامل نکروز عصبی ویروسی را بر چهار گونه ماهی زینتی Zebra، Guppy، Oscar و Gold fish بررسی نمائیم. از سوی دیگر امروزه سرمایه‌گذاری در مقوله ماهیان زینتی، یکی از راهبردهای جدید در توسعه برنامه‌های شیلاتی کشور می‌باشد که خوشبختانه با توجه به استقبال قابل توجه بخش خصوصی طی سالهای اخیر سرمایه‌گذاری‌های مناسبی در این خصوص در کشور صورت گرفته است. با توجه به اینکه یکی از راه‌های تامین مولدین و بچه ماهیان زینتی از طریق واردات انواع ماهیان زینتی بویژه از طریق کشورهای آسیای جنوب شرقی می‌باشد و تاکنون در این کشورها وجود بیماری‌های ویروسی مهلکی همچون هرپس ویروس ماهی کوی (KHV) و بیماری نکروز عصبی ویروسی (VNN) به اثبات رسیده است (Bovo, et al., 2008)، احتمال ورود این ویروس از طریق این تجارت در کشور مطرح می‌باشد. در حال حاضر یکی از تهدیدات اساسی این صنعت نوپا خطر بروز بیماری‌های واگیردار عفونی اعم از باکتریایی و ویروسی در مزارع تکثیر و پرورش ماهیان زینتی است که در صورت عدم رعایت اصول مدیریت بهداشتی و وقوع همه‌گیری‌های عفونی با وقوع تلفات و خسارات اقتصادی بالا همراه خواهد بود. طی سال‌های اخیر بیماری نکروز عصبی ویروسی (VNN) یکی از بیماری‌های نوظهور (Emerging Disease) در کشور بوده که وقوع آن در کفال ماهیان دریای خزر به اثبات رسیده است (Zorriehzaha, et al., 2005). وقوع این بیماری با کاهش میزان ذخائر و

آمار صید دومین ماهی استخوانی با ارزش دریای خزر بعد از ماهی سفید به همراه بوده است.

در حال حاضر بیماری نکروز عصبی ویروسی (Viral Nervous Necrosis) یکی از مهمترین بیماری‌های ماهیان دریایی پرورشی و وحشی است که گسترش جهانی دارد و عمدتاً در بچه ماهیان و ماهیان جوان رخ داده و خسارات زیادی را در صنعت پرورش ماهیان دریایی دنیا ایجاد می‌کند (Bovo, et al., 2007). این بیماری می‌تواند در مناطق دریایی گرمسیری و معتدل شیوع یابد و تاکنون ابتلای بیش از ۴۰ گونه از ماهیان دریایی، پرورشی و زینتی به این بیماری گزارش شده است (Gomez, et al., 2006). ماهیان مبتلا ممکن است علائم بالینی متفاوتی را با توجه به گونه، سن و دمای محیط نشان دهند به علاوه علائم و میزان تلفات در اشکال حاد و تحت حاد بیماری متفاوت می‌باشد. مهمترین مشخصه بیماری در گونه‌های مختلف شنای غیر طبیعی، اتساع کیسه شنا و تلفات شدید است. عامل بیماری یک ویروس کوچک بدون Envelope (پاکت)، RNA دار متعلق به خانواده Nodaviridae و جنس Nodavirus است (Mori, et al., 1994; Comps, et al., 1992).

از جمله خصوصیات ماهیان زینتی و آکواریومی، سازگاری بالا و پذیرش شرایط آکواریومی خوب و تکثیر مناسب و حتی بازماندگی بالا می‌باشد. در این میان ماهی Guppy (*Poecilia reticulata*) از جمله ماهیان مستعد و حساس به ابتلا به بیماری نکروز عصبی ویروسی است که در کشور سنگاپور ابتلای آن به بیماری VNN گزارش شده و مطالعاتی نیز روی آن صورت پذیرفته است (Hegde, et al., 2005).

حدت آن به اثبات رسیده بود با ماهیان سالم به روش‌های متفاوت تماس داده می‌شود و امکان بروز بیماری در ماهیان سالم در محیط کاملاً استریل فراهم خواهد شد. پس از بروز علائم کلینیکی در ماهیان، مجدداً مراحل تأیید بیماری با استفاده از روش‌های توصیه شده (OIE) یا (Confirmation test) تکرار می‌گردد. پاسخ‌های یکسان در هر دو مرحله از آزمایشات دلیلی بر تأیید مشخصات ارائه شده برای عامل بیماری خواهد بود. برای انجام این آزمون و مواجهه‌سازی روش‌های گوناگون مطرح می‌باشد.

#### ۱-۱ روش آزمون تزریق (Injection test)

در این روش که برای ماهیان بالغ و بزرگتر همچون ماهیان مولد استفاده می‌شود، و روش مطمئن‌تری نیز می‌باشد، ویروس در بافت هدف تزریق شده و اجازه بروز علائم بالینی به ماهی در محیطی کاملاً استریل از سایر عوامل بیماری‌زای احتمالی داده می‌شود. روش‌های گوناگونی در این شیوه از مواجهه‌سازی وجود دارد همچون تزریق عضلانی (I.M)، تزریق داخل محوطه بطنی (I.P)، تزریق پشت اتاقک خلفی چشم (Intravitreal injection) که روش اخیر با توجه به نزدیکی موضع تزریق به شبکیه چشم، یکی از گزینه‌های اختصاصی برای آزمون بیماری‌زایی در این بیماری می‌باشد. بدیهی است میزان دز ویروس بکار رفته در هر روش متفاوت بوده و بالطبع آغاز علائم بالینی در روش‌های متفاوت بالا نیز متغیر خواهد بود (Húsgaro, et al., 2001). میزان دز ویروس مورد استفاده در این تحقیق در ادامه برای هر روش به تفکیک بیان خواهد شد.

در یک طرح تحقیقاتی برای پی بردن به بیماری‌زایی ویروس جدا شده از کفال ماهیان و امکان انتقال آن به گونه‌های دیگر، با کمک سوپرناتانت حاصل از تیره سلولی SSN-1 اثرات CPE در ماهیان گوپی (به صورت حمام) (Nazari, et al., 2011) و بچه ماهیان قره‌برون (به صورت تزریق در پشت حدقه چشم) مواجهه‌سازی صورت گرفت که در هر دو مورد علاوه بر بروز علائم بالینی واضح، واکوئولاسیون شدید به همراه نکروز گسترده بافتی در بافت مغز و شبکیه چشم مشاهده شد (ذریه زهرا و همکاران، ۱۳۹۰). همچنین در ادامه مطالعات بیماری‌زایی، بررسی‌های تکمیلی بر روی نمونه‌های گوپی دارای علائم بالینی از نظر آزمایش میکروسکوپ الکترونی و ایمونو-هیستوشیمی (IHC) صورت گرفت و نتایج حاصله نشان داد که حضور نوذا ویروس با بروز علائم بالینی و کالبدگشایی و تلفات در ارتباط بوده و می‌توان بتانودا-ویروس را به عنوان عامل اصلی تلفات کفال ماهیان طلایی دریای خزر محسوب نمود (Nazari, et al., 2011). هدف اصلی در این تحقیق بررسی اثرات هیستوپاتولوژی ویروس حاد VNN در ماهیان زینتی Gold fish و Oscar، Zebra، Guppy در فرایند مواجهه‌سازی بود.

#### مواد و روش‌ها

##### ۱. آزمون بیماری‌زایی و مواجهه‌سازی

انجام آزمون بیماری‌زایی (Pathogenicity) در ماهیان سالم از مهم‌ترین روش‌های مورد استفاده جهت تأیید اطلاعات به دست آمده قبلی و تأیید تشخیص یک بیماری جدید و نوظهور می‌باشد (OIE, 2009). در این روش عامل بیماری‌زای که در مراحل قبل جداسازی شده و

## ۲-۱ روش تست حمام (Bath challenge)

در این روش که برای ماهی‌های با اندازه کوچک و بچه ماهیان مورد استفاده قرار می‌گیرد، عامل ویروسی به مقدار دز مشخص تعریف شده برای ویروس (TCID<sub>50</sub>) در هر میلی لیتر از آب مورد آزمایش قرار گرفته و اجازه تماس مستقیم ماهی با ویروس و جذب آن از طریق جلدی و دستگاه گوارش و آبشش‌ها داده می‌شود و ویروس جذب شده مسیر خود را تا رسیدن به بافت هدف طی خواهد نمود.

در این مطالعه به منظور مواجهه سازی از روش تست حمام (BC) و تزریق داخل محوطه بطنی (I.P) و از سوپرناتانت ویروسی حاصل از ماهیان کفال آلوده دریای خزر استفاده گردید. در هر دو روش باید محیطی که ماهی در آن قرار می‌گیرد از لحاظ همه شرایط تحت کنترل باشد و هیچ نوع آلوده کننده جانبی دیگر باعث بروز بیماری در ماهی‌های مورد آزمایش نگردد.

## ۳-۱ نمونه‌های ماهی

تعداد ۳۶۰ ماهی حدود ۲-۴ گرمی از گونه‌های Gold fish، Oscar، Zebra، Guppy و برای چهار تیمار و تکرار مربوطه و یک کنترل در تحقیق در نظر گرفته شد. ماهیان مزبور از مراکز تکثیر ماهیان زینتی استان گیلان تهیه گردید. به منظور اطمینان از سلامت ماهیان مزبور، تعدادی از ماهیان به صورت تصادفی انتخاب و با کیت تشخیص استاندارد (VNN) ساخت شرکت IQ2000 از کشور تایوان، مورد بررسی لازم قرار گرفته و پس از اطمینان از سلامت ماهیان نسبت به انتقال آنان اقدام گردید. کلیه شرایط و تجهیزات مورد استفاده مواجهه‌سازی منطبق با تحقیقات Nishizawa و همکاران (۲۰۱۱) می‌باشد.

## ۴-۱ لوازم و تجهیزات آکواریومی

برای انجام تست BC از آکواریوم‌های شیشه‌ای به ابعاد ۴۰×۴۰×۴۰ سانتی‌متر (۶۴ لیتری) تهیه شده در بخش ویروس‌شناسی پژوهشکده آبی پروری آب‌های داخلی کشور (انزلی) استفاده گردید. آکواریوم‌ها مجهز به پمپ‌های هوا و همچنین فیلترهای جاذب NH<sub>4</sub><sup>+</sup> و ذرات معلق بودند. آکواریوم‌ها در ابتدا پس از شستشوی کامل به وسیله محلول هیپوکلریت سدیم ۰/۵٪ ضدعفونی شده و سپس با آب استریل آبکشی شده و به مقدار ۴۰ لیتر برای ۳۰ قطعه ماهی آبگیری شدند. تعویض آب آکواریوم‌ها جهت کنترل وضعیت بهداشتی و آلودگی احتمالی هر هفته یک بار انجام می‌گردید. آب مورد استفاده برای آکواریوم‌ها، آب لوله کشی شهری بود که ۲۴ ساعت قبل از استفاده جهت از بین رفتن اثر کلر در محفظه‌های استریل نگهداری می‌شد. کلیه ماهی‌ها ۱۰ روز قبل از مواجهه به آزمایشگاه منتقل و در شرایط سازگاری با محیط آکواریوم قرار گرفتند. جهت غذادهی ماهی‌ها از غذای پلت تجاری آماده استفاده گردید. با عنایت به احتمال آلودگی‌های مختلف انگلی و باکتریایی در غذای زنده، از آن صرف نظر گردید (Person-Le Ruyet, 1990). لذا به منظور اطمینان از سلامتی غذای مصرفی از نمونه‌های غذای مورد نظر، آزمایش‌های باکتریایی و قارچی مورد نظر صورت گرفت و پس از اطمینان از سلامت غذای مورد نظر، در روند این تحقیق از آن استفاده گردید.

به منظور تهیه سوپرناتانت ویروسی (هموژن مغزی)، تعدادی مغز و چشم از نمونه‌های مبتلا از ماهیان کفال طلایی (*Liza auratus*) دریای خزر و دارای علائم بالینی جدا گردید. سپس بر اساس پروتکل

## ۱-۶ مواجهه‌سازی (Challenge)

آزمایش مواجهه‌سازی از روز ۱۶ مرداد ماه ۱۳۸۹ در آزمایشگاه ویروس شناسی پژوهشکده آبی‌زی پروری آب‌های داخلی کشور (انزلی) آغاز گردید. در ابتدا سازگاری به مدت ۱۰ روز صورت گرفته و علائم طبیعی ماهیان به صورت روزانه مورد مشاهده قرار گرفت. در این مدت نوداویروس عامل بیماری نکروز عصبی ویروسی حاصل از سوپرناتانت مربوطه بر روی تیره سلولی SSN-1 تکثیر شد. پس از ۱۰ روز هریک از گروه‌ها به طور جداگانه با سوپرناتانت سلول‌های SSN-1 به مدت ۲ ساعت به صورت حمام در ماهیان گویی و زیراً با دز ویروسی به میزان  $(3/7 \times 10^7 \text{ TCID}_{50} \text{ ml}^{-1})$  و تزریق در محوطه بطنی (I.P) در ماهیان اسکار و (Gold fish) با دز ویروسی به میزان  $(6/3 \times 10^7 \text{ TCID}_{50} \text{ ml}^{-1})$  و تزریق در پشت اتافک خلفی چشم در تعدادی از ماهیان گویی با دز ویروسی به میزان  $(1 \times 10^7 \text{ TCID}_{50} \text{ ml}^{-1})$  مواجهه‌سازی صورت گرفت (Húsgaro, et al., 2001).

سپس هر یک از گروه‌ها به آکواریوم خود منتقل گردیده و به مدت یک ماه در شرایط کنترل شده و با هوادهی مناسب و تخلیه روزانه فضولات نگهداری گردیدند. در مشاهده روزانه در صورت بروز علائم بالینی همچون عدم تعادل، بیرون‌زدگی یا تیرگی چشم و شنای نامتعارف، نمونه‌برداری از ماهیان مبتلا در فرمالین ۱۰٪ جهت انجام آزمایش‌های آسیب‌شناسی و پادتن‌های درخشان و نیز نگهداری در فریزر  $80^{\circ}\text{C}$  - جهت انجام سایر آزمایش‌های تکمیلی صورت پذیرفت.

مربوطه جهت تهیه سوپرناتانت مورد نظر، بافت مغز با محلول HBSS (Hanks balanced salt solution) به خوبی مخلوط شد و پس از عبور از فیلتر ۰/۴۵ نانومتر، استوک مورد نظر تهیه گردید و تا زمان استفاده در فریزر  $80^{\circ}\text{C}$  - نگهداری شد (Kokawa, et al., 2008; Pakingking, et al., 2011).

## ۱-۵ روش انجام آزمایش

در روش BC بر روی همه ماهیان از محلول یکسان استفاده گردید در روش (I.P) نمونه‌های کنترل منفی، تزریق آب مقطر صورت گرفت و نمونه‌های کنترل مثبت نیز بدون تزریق یا بدون آلوده شدن به هموژن مغزی مورد بررسی قرار گرفتند. در طول مدت انجام این تحقیق، دمای آب آکواریوم‌ها با استفاده از بخاری اتوماتیک و ترموستات دار، با تنظیم آن بر روی درجه  $28^{\circ}\text{C}$  تثبیت گردید، به گونه‌ای که هرگاه درجه آب از درجه تنظیم شده بیشتر یا کمتر می‌شد بخاری به صورت اتوماتیک از کار افتاده و یا مجدداً شروع به کار می‌نمود و میزان pH نیز به میزان ۷-۸ تنظیم شد. برای ثابت نمودن pH در این دامنه، با استفاده از pH متر، در صورت نیاز به کاهش میزان اسیدیته آب، با افزودن مقداری آب هم‌دما که کاملاً عاری از هر نوع مواد و گازهای مضر بود نسبت به این امر اقدام می‌گردید و در صورت لزوم از بیکربنات دو سود استفاده می‌شد. جهت افزایش اسیدیته آب، از فسفات منوسدیک یا فسفات اسید دو سدیم ۲٪ استفاده می‌گردید. در طول نگهداری ماهی‌ها در آکواریوم‌ها تا شروع اولین علائم بالینی حاصل از مواجهه‌سازی، هوادهی و تغذیه ماهی‌ها بر اساس برنامه غذا دهی استاندارد و به صورت منظم انجام گردید.

## ۲. آسیب‌شناسی (Histopathology)

مطالعه اولیه این بیماری با مشاهده واکوئولاسیون در بافت مغز، نخاع و شبکه چشم انجام می‌شود (دستورالعمل OIE, ۲۰۰۹) لیکن آزمایش آسیب‌شناسی به دلیل گزارشاتی از موارد ابتلای بدون ضایعات واضح بافتی (Bovo, et al., 2007; Galeotti et al., 1999) نمی‌تواند به عنوان یک ابزار تشخیصی قطعی و دقیق محسوب گردد لذا تایید تشخیص به کمک سایر روش‌های اختصاصی توصیه شده است.

مطالعات بافت‌شناسی در نمونه‌های دارای علائم بالینی و موارد تلفات صورت گرفت. بدین منظور پس از مواجهه‌سازی و آغاز بروز علائم بالینی، ابتدا قسمتی از مغز، نخاع و یک چشم به همراه عصب بینایی مربوطه، از هر ماهی در داخل محلول فرمالین ۱۰٪ قرار داده شد و محلول فرمالین پس از ۱۲ و ۴۸ ساعت تعویض گردید. دو هفته پس از تثبیت کامل، پروسه آماده‌سازی بافت شامل آگیری و شفاف‌سازی بافت با رقت‌های مختلف اتانل و گزلیل در دستگاه اتوتکنیکوم انجام شد. سپس نمونه‌ها را پارافینه کرده و به وسیله میکروتوم، مقاطع بافتی به ضخامت ۵ μ از آن‌ها تهیه گردید. رنگ‌آمیزی مقاطع به روش هماتوکسیلین و ائوزین (H&E) انجام شد و مقاطع توسط میکروسکوپ نوری مورد بررسی قرار گرفت.

۳. آزمایش پادتن‌های درخشان غیرمستقیم (IFAT) بر روی مقاطع بافتی

این آزمایش در دستورالعمل تشخیصی OIE (۲۰۰۹) به‌عنوان یک روش تشخیصی مناسب برای شناسایی ویروس در تیره‌های سلولی آلوده و مقاطع بافتی مغز و چشم پیشنهاد شده است. این روش در نمونه‌هایی که علائم بالینی واضح دارند امکان تشخیص

سریع را فراهم می‌سازد و در ماهیان واجد علائم بالینی به‌دلیل تراکم بالای ویروس در بافت مغز به راحتی قابل تشخیص خواهد بود (Bovo, et al., 2007). همچنین این روش می‌تواند به طور گسترده به عنوان یک روش بررسی بیماریزایی پس از عفونت تجربی استفاده گردد (Tanaka, et al., 1996 & Nguyen, et al., 1997)؛ (1998).

۳-۱- مراحل آزمایش پادتن درخشان غیر مستقیم در مقاطع بافتی (OIE, 2009)

۳-۱-۱- نمونه بافتی مغز و چشم را در فرمالین ۱۰ درصد تثبیت کرده و پارافینه گردید.

۳-۱-۲- مقاطع بافتی با ضخامت ۵ μ تهیه شده و پس از پارافین زدایی در داخل PBS قرار گرفت تا مجدداً آبدهی گردد.

۳-۱-۳- مقاطع با PBS سرد شستشو داده شد.

۳-۱-۴- آنتی بادی خرگوشی ضد بتا نودا ویروس (ساخت شرکت Aquatic diagnostics) را بر روی لایه سلولی قرار داده و به مدت ۳۰ دقیقه در ۳۷ درجه سانتی‌گراد و در اتاقک مرطوب نگهداری شد.

۳-۱-۵- ۴ بار شستشو با PBS-Tween 80 (PBST) انجام شد.

۳-۱-۶- پادتن ضد ایمونوگلوبولین خرگوشی کنژوگه شده با ترکیب فلورسئین ایزوتیوسیانات (شرکت Aquatic diagnostics) بر روی قسمتی از مقطع بافتی قرار گرفت و به مدت ۳۰ دقیقه در ۳۷ درجه سانتی‌گراد نگهداری گردید.

۳-۱-۷- شستشو با PBST انجام شده و در زیر میکروسکوپ فلورسنت مشاهده شد.

۳-۲-۳- ادامه آزمایش‌ها مشابه مراحل ذکر شده در بالا از مرحله ۳-۱-۴ صورت گرفت.


### نتایج

#### مشاهدات بالینی

ماهیان آکواریومی گویی، زبرا، اسکار و ( Gold fish) پس از مواجهه سازی به مدت یکماه مورد بررسی قرار گرفتند که در این فاصله حدود ۴۰ درصد از ماهیان با علائم بی‌حالی، شنای نامتعارف و شنای بر پشت و مواردی نیز با اتساع محوطه بطنی تلف شدند (شکل ۱) و نمونه‌برداری‌های لازم از آنان صورت گرفت.

در صورت آلودگی به ویروس، رنگ طلایی درخشان در داخل سیتوپلاسم سلول‌های مغز، نخاع و شبکه قابل مشاهده است.

۳-۲- مراحل آزمایش پادتن درخشان غیر مستقیم بر روی نمونه‌های بافتی  
 ۳-۲-۱- گسترش بافت مغز و چشم ماهیان گاریز بر روی لام به روش Imprinting صورت گرفت.  
 ۳-۲-۲- تثبیت بافت با استن سرد در زیر هود شیمیایی انجام شد.

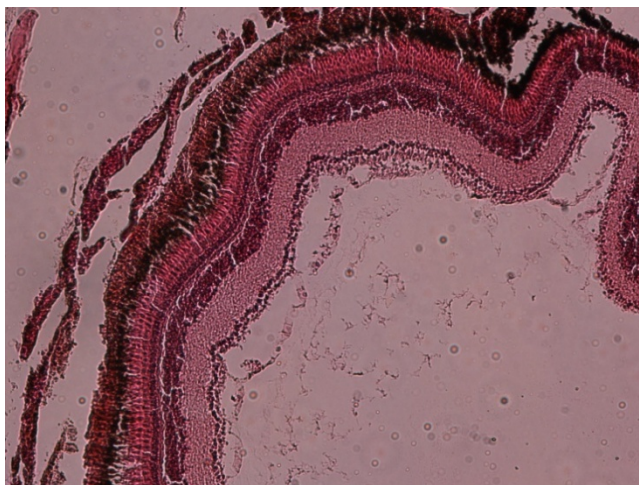


شکل ۱: علائم بالینی در ماهی گویی پس از انجام مواجهه‌سازی همراه با اتساع محوطه بطنی و اگزوفتالمی

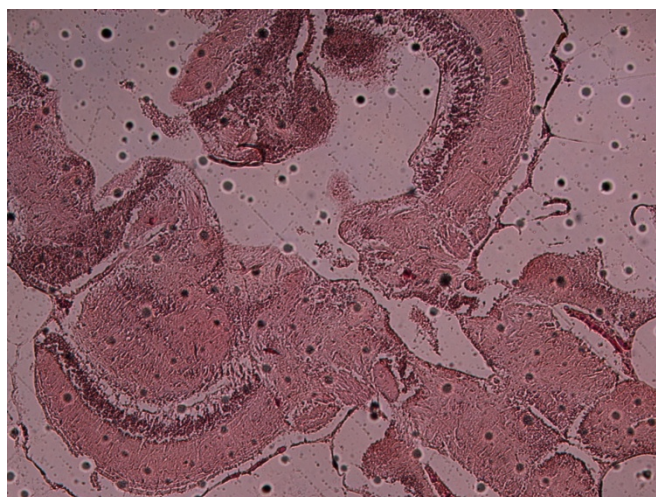
واکوئولاسیون شدید، مواردی از ضایعات پاتولوژیک همچون ادم، التهاب و پرخونی بافت مغز، نکروز و پیگمنتیک شدن هسته‌ها به همراه نکروز گسترده در لایه گرانولار ناحیه تلسفال (Telencephalon) مغز مشاهده گردید. واکوئولاسیون و نکروز بافتی در بافت شبکه در Nuclear layer and Ganglion cell layer مشاهده گردید (شکل ۴، ۵ و ۶).

#### آسیب شناسی

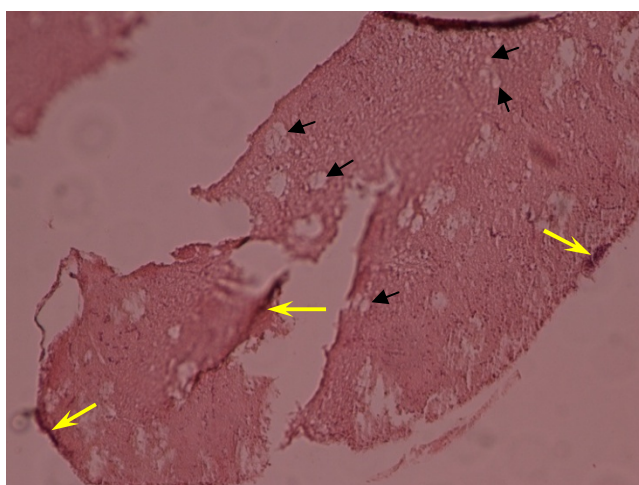
در آزمایش‌های آسیب شناسی بافتی در مقاطع بافت مغز و چشم گروه‌های کنترل منفی هیچگونه علائم واکوئولاسیون مشاهده نشد (شکل ۲ و ۳) همچنین در مقطع مغز ماهیان اسکار و گویی مواجهه داده شده با نو داویروس جدا شده از کفال،



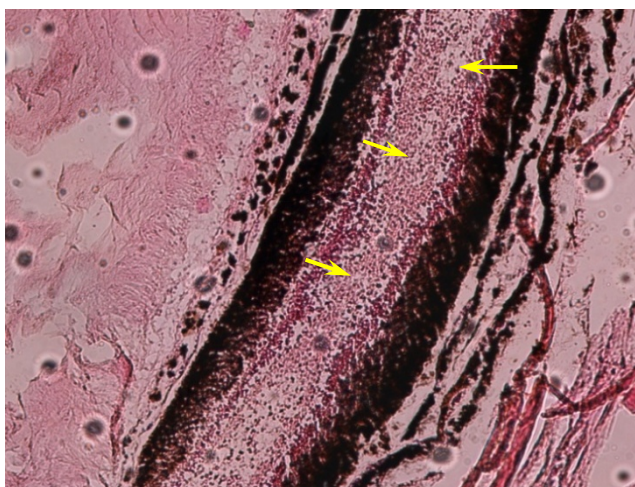
شکل ۲: آسیب شناسی مقطع چشم ماهی زیرای سالم به عنوان کنترل منفی ۱۰X



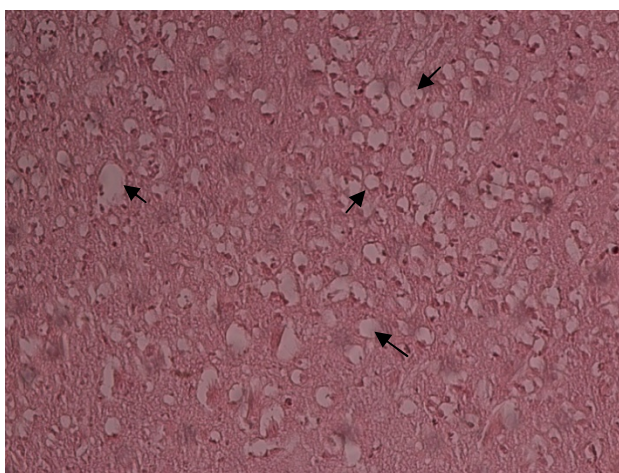
شکل ۳: آسیب شناسی مقطع مغز ماهی زیرای سالم به عنوان کنترل منفی ۴X



شکل ۴: آسیب شناسی مقطع مغز ماهی اسکار، تزریق نوداویروس جدا شده از کفال در پشت حدقه چشمی، مشاهده واکوئولاسیون شدید (پیکان) همراه با ادم، التهاب و پرخونی (پیکان زرد) و نکروز گسترده لایه گرانولار ناحیه تلسفال مغز، ۴X



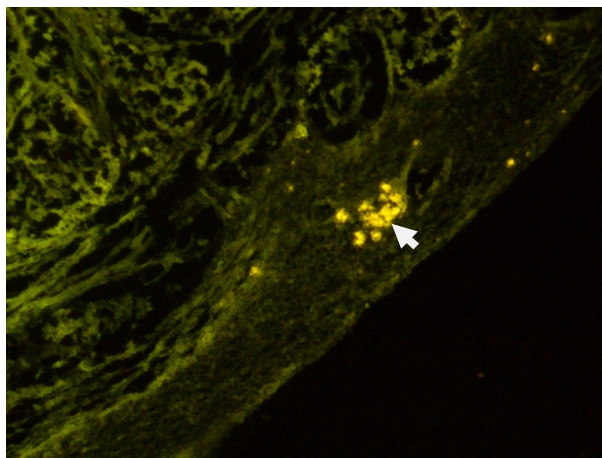
**شکل ۵:** آسیب شناسی مقطع چشم ماهی اسکار، تزریق نوداویروس جدا شده از کفال در پشت حلقه چشمی، مشاهده واکوئولاسیون شدید (پیکان) به همراه نکروز گسترده بافتی در Nuclear layer and Ganglion cell layer بافت شبکه‌ای، ۱۰ X



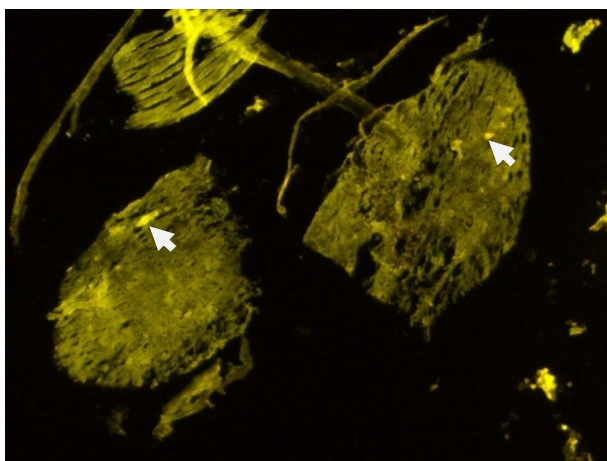
**شکل ۶:** آسیب شناسی مقطع مغز ماهی گویی حمام داده شده با نوداویروس جدا شده از کفال، واکوئولاسیون شدید (پیکان) همراه با نکروز گسترده لایه گرانولار ناحیه تلسفال مغز، ۴X

(شکل ۷). همچنین در مقاطع مغز و چشم و کبد ماهیان گویی و زبرای مواجه شده با نوداویروس نشانه‌هایی از واکنش آنتی ژن-آنتی بادی مشاهده شد (شکل ۸ تا ۹). لیکن در بافت کبد ماهی زبرا حمام داده شده با سوپرناتانت ماهی کفال، تشکیل نقاط طلائی درخشان حاصل از بروز واکنش آنتی ژن-آنتی بادی مشاهده نگردید (شکل ۱۰).

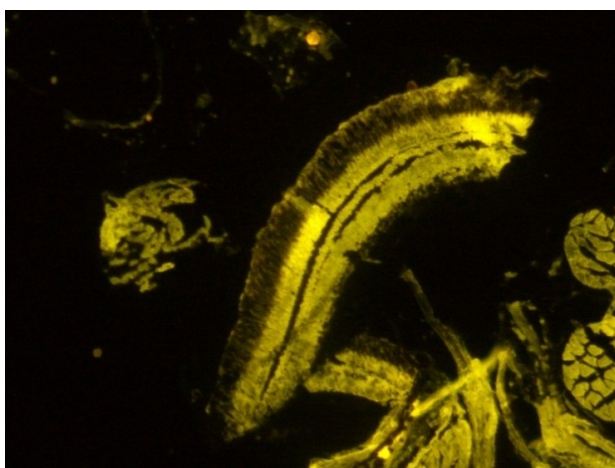
آزمایش پادتن‌های درخشان غیر مستقیم آزمایش نمونه‌ها به روش پادتن‌های درخشان غیر مستقیم با استفاده از مونوکلونال آنتی بادی ضد نوداویروس ساخت شرکت Aquatic diagnostics بر روی مقاطع بافتی و گسترش‌های تثبیت شده مغز و چشم انجام شد. در مقطع مغز ماهی کفال مبتلا که به عنوان کنترل مثبت استفاده شد واکنش آنتی ژن-آنتی بادی به صورت تالو طلائی به صورت واضح دیده شد



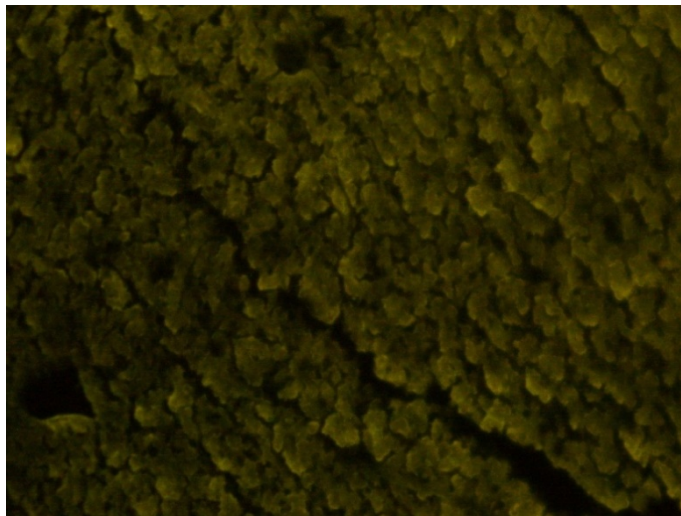
**شکل ۷:** آزمایش پادتن درخشان غیر مستقیم بر روی مقطع مغز ماهی کفال بیمار به عنوان کنترل مثبت، نقاط طلایی درخشان حاکی از بروز واکنش آنتی ژن - آنتی بادی (پیکان)، ۴ X



**شکل ۸:** آزمایش پادتن‌های درخشان غیر مستقیم بر روی مقطع مغز گوبی حمام داده شده با سوپرناتانت ماهی کفال، نقاط طلایی درخشان حاکی از بروز واکنش آنتی ژن - آنتی بادی (پیکان)، ۱۰ X



**شکل ۹:** آزمایش پادتن‌های درخشان غیر مستقیم بر روی مقطع چشم گوبی حمام داده شده با سوپرناتانت ماهی کفال، ۱۰ X



شکل ۱۰: آزمایش پادتن‌های درخشان غیر مستقیم بر روی مقطع کبد زبرا حمام داده شده با سوپرناتانت ماهی کفال عدم تشکیل نقاط طلائی درخشان حاصل از بروز واکنش آنتی ژن - آنتی بادی،  $10\times$

## بحث

مطالعه و تشخیص اولیه بیماری نکروز عصبی ویروسی با مشاهده آثار واکوئولاسیون در مقاطع عصبی همچون بافت مغز، نخاع و شبکیه چشم انجام می‌گیرد و تایید تشخیص ویروس به روش‌های سرولوژیک مانند پادتن‌های درخشان غیرمستقیم در گسترش بافت مغز و چشم ماهیان مبتلا و یا مقاطع بافتی پارافینه ماهیان مورد بررسی صورت می‌گیرد. در این تحقیق بررسی اثرات هیستوپاتولوژی ویروس حاد (VNN) بر روی چهارگونه ماهی زینتی همچون ماهی گویی، زبرا و اسکار و Gold fish از طریق مواجهه‌سازی با سوپرناتانت ماهیان کفال مبتلای دریای خزر صورت گرفت و پس از مواجهه‌سازی در مواردی از تلفات مشاهده شده در روش حمام (با Supernatant ماهی کفال) و یا تزریق I.P، علائم شاخص بیماری نکروز عصبی ویروسی (VNN) همچون شنای نامتعارف، اتساع محوطه شکمی و شنای ماهی در حالت خوابیده بر پشت (Belly up) در ماهیان زینتی مورد آزمایش

(ماهی گویی و زبرا) قبل از تلفات مشاهده گردید، همچنین به منظور تایید تشخیص نهائی علاوه بر بررسی‌های آسیب شناسی که با بروز واکوئولاسیون پیشرفته و مواردی از ضایعات پاتولوژیک همچون ادم، التهاب و پرخونی و نکروز سلول‌های عصبی در ناحیه تلنسفال (Telencephalon) بافت مغز و در Nuclear layer and Ganglion cell layer بافت شبکیه همراه بود که این یافته‌ها با نتایج سایر محققین در این خصوص هماهنگ نشان می‌داد ( Nazari, et al., 2011). همچنین با استفاده از مونوکلونال آنتی بادی ضد نوداویروس ساخت شرکت Aquatic diagnostics آزمون پادتن‌های درخشان غیرمستقیم نیز بر روی آن‌ها انجام گردید. این روش به عنوان یک روش دقیق و حساس برای موارد بالینی بیماری توصیه شده است (OIE, 2009; Nguyen, et al., 1996; Bovo, et al., 1998). ظهور نقاط طلائی درخشان در مقاطع مغز ماهی کفال که به عنوان کنترل مثبت استفاده گردید حاکی از حضور آنتی ژن‌های

دیگری که توسط Chi و همکاران در سال (۱۹۹۹) بر روی ماهی هامور *Epinephelus coioides* به روش تزریق داخل محوطه بطنی در درجه حرارت  $28^{\circ}\text{C}$  صورت گرفت، مرگ و میر یک روز بعد آغاز شد و بعد از ۵۰ ساعت میزان تلفات به ۱۰۰٪ رسید. میزان وقوع بیماری معمولاً در شرایط سخت محیطی و با افزایش درجه حرارت شدت می‌یابد (Fukuda, et al., 1996; Tanaka, et al., 1998). در تحقیقی که توسط Nguyen و همکاران در سال (۱۹۹۴) بر روی ماهی *Japanese flounder* در مواجهه با نوداویروس عامل بیماری نکروز عصبی و ویروسی در هنگام انکوباسیون صورت گرفت اولین علائم بیماری در بچه ماهیان با طول ۱۷-۱۸ میلی‌متر مشاهده شد و بعد از دو هفته که طول آنان به ۲۵ میلی‌متر رسیده بود میزان مرگ و میر به ۱۰۰٪ رسید. به طور کلی رخداد علائم بیماری از زمان صید، حمل و نقل و نگهداری ماهیان دریائی کمتر از ۴۰-۲۸ روز طول می‌کشد و یک دوره قرنطینه‌ای معادل ۳ هفته برای بروز علائم بیماری کافی است. براساس پروتکل‌های (OIE, 2009) در صورت آلودگی تخم‌ها به ویروس عامل این بیماری، حداکثر ۱۴ روز برای رخداد این بیماری در بچه ماهیان کافی است، بنابراین اگر ویروس این بیماری در بچه ماهیان وجود داشته باشد بیماری در زمان قرنطینه سه هفته‌ای خود را نشان خواهد داد. به هر حال همزمان با افزایش سن و اندازه، ماهیان به صورت حامل ویروس در آمده و ممکن است در دوران قرنطینه علائم بالینی را از خود نشان ندهند بنابراین در خصوص ماهیانی که به شکل پنهان به بیماری مبتلا باشند ممکن است از قرنطینه ترخیص شده و در صورت رهاسازی راه خود را به طبیعت پیدا نمایند و باعث گسترش بیماری شوند.

نوداویروس در سیتوپلاسم سلول‌ها و واکنش آن‌ها با مونوکلونال آنتی بادی ضد نوداویروس تهیه شده در موش و به‌طور غیرمستقیم با آنتی‌بادی ضد ایمونوگلوبولین موشی فلورسینینه تهیه شده در خرگوش بود که این نتایج در مورد ماهیان مورد آزمایش نیز صادق بود. در واقع مواجهه‌سازی این گونه‌ها با نوداویروس جداشده از کفال در آزمایش بافت‌شناسی واکوئولاسیون پیشرفته، ادم، التهاب و پرخونی و نکروز بافتی گسترده و در آزمایش پادتن‌های درخشان نیز واکنش کمپلکس آنتی ژن-آنتی بادی حاصل و نتایج تأیید گردید.

در هنگام مواجهه با عامل بیماری رخداد بیماری سریع اتفاق می‌افتد. در بررسی انجام شده توسط Breuil و همکاران (۲۰۰۲) در ماهی باس دریائی، در روش غوطه وری پیشرفت ضایعات مغزی این بیماری طی ۴-۶ روز حادث شد. در مطالعه دیگری بر روی همین ماهی که توسط Peducasse و همکاران در سال (۱۹۹۹) صورت گرفت شش روز بعد از مواجهه‌سازی، به روش غوطه‌وری ۳۲٪، روش مجاورتی ۴۳٪ و به روش دهانی ۲۴٪ مرگ و میر مشاهده گردید. همچنین در این بررسی مواجهه‌سازی عامل بیماری به روش تزریق داخلی عضلانی بعد از ۳ روز تلفاتی برابر ۱۰۰٪ در ماهیان مزبور ایجاد نمود در حالیکه تزریق داخل محوطه بطنی با تلفاتی معادل ۱۰٪ روبرو بود. در تحقیق حاضر نیز بعد از انجام عملیات مواجهه‌سازی که در روز ۱۶ مرداد ماه صورت گرفت از روز ۲۰ مرداد ماه (۴ روز بعد از انجام مواجهه‌سازی) مشاهده تلفات مربوطه آغاز گردید که اولین مورد تلفات مربوط به روش I.P بود (۴ روز بعد از تزریق) و پس از گذشت یک ماه ۴۰ درصد تلفات در روش حمام نیز به ثبت رسید. تحقیق

سرمایه‌گذاری‌های به عمل آمده در این صنعت و برنامه‌های توسعه‌ای شیلاتی کشور، توجه ویژه مسئولین را در آینده در جهت کنترل و مراقبت از بیماری نکروز عصبی و ویروسی در صنعت ماهیان زینتی کشور طلب می‌نماید.

### سپاسگزاری

- گروه تحقیق در خاتمه وظیفه خود می‌داند از زحمات و تلاش مجدانه همکاران عزیز که گروه را در مراحل مختلف این تحقیق یاری فرمودند و تهیه این گزارش مرهون تلاش و زحمات آنان است قدردانی و تشکر گردد.
- از همکاران، مدیران و روسای محترم پژوهشگاه آبی پروری آب‌های داخلی (بندرانزلی) که در انجام آزمایش‌ها و روند تحقیق با گروه تحقیق همکاری صمیمانه‌ای داشته‌اند نهایت تشکر و قدردانی صورت می‌پذیرد.
- از مشاور محترم این تحقیق Giuseppe Bovo Prof. و همکارانشان در آزمایشگاه رفرانس OIE از کشور ایتالیا که در آزمایش‌های مواجهه‌سازی راهنمایی و همفکری‌های ارزنده‌ای نمودند، تقدیر و تشکر می‌گردد.

### منابع

۱. ذریه زهرا، س. ج.، ۱۳۸۳. گزارش تخصصی وقوع اولین مورد بیماری نکروز عصبی و ویروسی در ماهیان کفال طلائی دریای مازندران. موسسه تحقیقات شیلات ایران. ۴۵ صفحه.
۲. ذریه زهرا، س. ج. و همکاران، ۱۳۹۰. گزارش نهایی پروژه مطالعه بیماری نکروز عصبی و ویروسی

یافته اساسی و مهم دیگر در این بررسی اثبات حساسیت ماهیان زینتی مهمی همچون (ماهی Guppy و Zebra و ماهی Oscar و Gold fish) در کشور به ویروس حاد (VNN) حاصل از Supernatant ماهی کفال دریای خزر بود که برای اولین بار در کشور صورت می‌گیرد و نتایج و مشاهدات موارد مرگ و میر نشان داد که تلفات در روش I.P نسبت به روش حمام دادن سریع تر رخ داده و آثار بالینی نیز زودتر عارض می‌گردد.

نکته قابل توجه در تحقیقات انجام شده قبلی و مشاهده شباهت بالای مشاهده شده بین ویروس‌های جدا شده از گونه *Epinephelus taurina* یعنی سروتایپ (ETNNV) که جدا شده از یک گونه ماهی آب شور است و ویروس جدا شده از ماهی گوپی *Poecilia reticulate* یعنی سروتایپ (GNNV) که جدا شده از یک ماهی زینتی آب شیرین است تأییدکننده منشأ دریایی آلودگی‌های ویروسی مشاهده شده در گونه‌های آب شیرین است (Hedge, et al., 2003). شواهد مزبور این نگرانی را بوجود می‌آورد که ممکن است اکثر ماهیان با ارزش آب‌های شیرین حتی اگر به صورت تصادفی در معرض عامل بیماری قرار گیرند حساس به این بیماری بوده و ممکن است به این بیماری مهلک دچار گردند. در این تحقیق نتایج حاصله نشان داد که ماهیان زینتی پرورش یافته در آب‌های شیرین همچون ماهیان مورد بررسی در این تحقیق به نوداویروس وجود در کفال ماهیان دریای خزر که متعلق به آبهای لب شور می‌باشند و بر اساس بررسی‌های انجام شده قبلی به سروتایپ (GNNV) بیشتر شباهت دارد حساس بوده و می‌تواند در آنها نیز بیماری مزبور حادث گردد. لذا با عنایت به اهمیت

- Poicelia reticulata* and gouramy, *Trichogaster trichopterus* recombinant coat protein of *Epinephelus tauvina* nervous necrosis virus. *Aquaculture*, 249: pp. 77- 84.
13. Húsgaro, S., Grotmol, S., Hjeltnes, B. K., Rødseth, O. M., Biering, E., 2001. Immune response to a recombinant capsid protein of striped jack nervous necrosis virus (SJNNV) in turbot *Scophthalmus maximus* and Atlantic halibut *Hippoglossus hippoglossus*, and evaluation of a vaccine against SJNNV. *Diseases of Aquatic Organisms*, 45: pp. 33-44.
  14. Kokawa, Y., Takami, I., Nishizawa, T., Yoshimizu, M., 2008. A mixed infection in sevenband grouper *Epinephelus septemfasciatus* affected with viral nervous necrosis (VNN). *Aquaculture*, 284: pp. 41-45.
  15. Mori, K., Nakai, T., Muroga, K., Arimoto, M., Mushiake, K., Furusawa, I., 1992. Properties of a new virus belonging to Nodaviridae found in larval striped jack (*Pseudocaranx dentex*) with nervous necrosis. *Virology*, 187: pp. 368-371.
  16. Nazari, A., Hassan, M. D., Zorriehzahra, M. J., Azmi, T. I., Siti, S. A., 2011. Isolation and Identification of Viral Nervous Necrosis (VNN) Disease in wild Golden Grey mullet, (*Liza auratus*) captured in Iranian water of Caspian sea. Ph.D thesis, University of Putra Malaysia (UPM), 280 P.
  17. Nguyen, H. D.; Mekuchi, T.; Imura, K.; Nakai, T.; Nishizawa, T.; Muroga, K. 1994. Occurrence of viral nervous necrosis (VNN) in hatchery-reared juvenile Japanese flounder *Paralichthys olivaceus*. *Bulletin of the Japanese Society of Scientific Fisheries*, 60:(5) pp. 551-554
  18. Nguyen, H. D., Nakai, T., Muroga, K., 1996. Progression of striped jack nervous necrosis virus (SJNNV) infection in naturally and experimentally infected striped jack *Pseudocaranx dentex* larvae. *Diseases of Aquatic Organisms*, 24: pp. 99-105.
  19. Nguyen, H. D., Mushiake, K., Nakai, T., Muroga, K., 1997. Tissue distribution of striped jack nervous necrosis virus (SJNNV) in adult striped jack. *Diseases of Aquatic Organisms*, 28: pp. 87-91.
  20. Nishizawa, T., Takami, I., Yoshimizu, M., Oh, M., 2011. Required dose of fish nervous necrosis virus (NNV) for Poly(I:C) immunization of sevenband grouper *Epinephelus septemfasciatus*, *Aquaculture*, 311: pp. 100- 104.
  21. Office Internationales Epizooties(OIE) 2009. Viral Encephalopathy and Retinopathy. In: *Manual of Diagnostic Tests for Aquatic*
- (جداسازی، شناسائی و بیماریزائی آن) در کفال ماهیان دریای خزر و بررسی بیماریزائی و احتمال انتقال آن به سایر ماهیان ( ماهیان خاویاری - ماهی سفید و ماهیان پرورشی ) در کشور، موسسه تحقیقات شیلات ایران. ۲۵۵ صفحه.
3. Bovo G., 2007. Monography of ethiopathology of Viral encephalopathy and retinopathy, Istituto Zooprofilattico, Italy, 4: pp. 93-146.
  4. Bovo, G., Florio, D., 2008. Chapter 4. Viral diseases of cultured marine fish. In *Fish Diseases*, vol. 1, Eiras, J.C., H. Segner, T. Wahli, and B. G. Kapoor, eds. Science Publishers, Enfield, NH. pp. 202-216.
  5. Breuil, G., Pepin, J. F., Boscher, S., Thiery, R., 2002. Experimental vertical transmission of nodavirus from broodfish to eggs and larvae of the seabass, *Dicentrarchus labrax*. *Fish Disease*, 25: pp. 697-702.
  6. Chi, S.C., Lin, S. Ch., Su, H. M., Hu, W.W., 1999. Temperature effect on nervous necrosis virus infection in grouper cell line and in grouper larvae. *Virus Research*, 63: pp. 107-114.
  7. Comps, M., Pepin, J. F., Bonami, J. R., 1994. Purification and characterization of two fish encephalitis viruses (FEV) infecting *Lates calcarifer* and *Dicentrarchus labrax*. *Aquaculture*, 123: pp. 1-10.
  8. Fukuda, Y., Nguyen, H. D., Furuhashi, M., Nakai, T., 1996. Mass mortality of cultured sevenband grouper, *Epinephelus septemfasciatus*, associated with viral nervous necrosis. *Fish Pathology*, 31: pp. 165-170.
  9. Galeotti, M., Beraldo, P., Patarnello, P., Sarli, G., Volpatti, D., 1999. Encefalopatia-retinopatia virale (VER-VNN) in giovanili di branzino (*D. labrax*) in assenza di lesioni tipiche di vacuolizzazione cellulare. *Boll. Soc. It. Patol. Ittica*, 27: pp. 45-56.
  10. Gomez, D .K., Lim, D. J., Baeck, G. W., Youn, H. J., Shin, N. S., Youn, H. Y., Hwang, C.Y., Park, J. H., Park, S. C., 2006. Detection of betanodaviruses in apparently healthy aquarium fishes an invertebrate. *Vet. Sci.* Vol. 4, pp. 369-374.
  11. Hegde, A., The, H. C., Lam, T. J., Sin, Y. M., 2003. Nodavirus infection in freshwater ornamental fish, guppy, *Poicelia* (sic) *reticulata* comparative characterization and pathogenicity studies. *Archives of Virology* 148: pp. 575-586.
  12. Hegde, A., Lam, T. J., Sin, Y. M., 2005. Immune response of freshwater fish, guppy,

- Animal, Office International des Epizooties (OIE), Paris, France: pp. 169-175.
22. Pakingking, J. R., Mori, K., Bautista, N. B., de Jesus-Ayson, E. G., Reyes, O., 2011. Susceptibility of hatchery-reared snubnose pompano *Trachinotus blochii* to natural betanodavirus infection and their immune responses to the inactivated causative virus. *Aquaculture*, 311: pp. 80-86.
  23. Peducasse, S., Castric, J., Thiery, R., Jeffroy, J., Le Ven, A., Baudin Laurencin, F., 1999. Comparative study of viral encephalopathy and retinopathy in juvenile seabass *Dicentrarchus labrax* infected in different ways. *Disease of Aquatic Organisms*, 36: pp. 11-20.
  24. Person-Le Ruyet, J., 1990. Early weaning of Marine fish larvae onto microdiets: constraints and perspectives, *Advances in tropical Aquaculture*, IFREMER Actes de colloque, Vol. 9, pp. 625-642.
  25. Tanaka S., Aoki H., Nakai T., 1998. Pathogenicity of the Nodavirus detected from diseased sevenband grouper *Epinephelus septemfasciatus*. *Fish Pathology*, 33: pp. 31-36.
  26. Zorriehzahra, M. J., Nakai, T., Sharifpour, I., Gomes, D. K., Chi, S. C., Soltani, M., Mohd, D., Hj H., Sharif Roani, M., Saidi, A. A., 2005. Mortality wild golden mullet (*Liza auratus*) in Iranian waters of the Caspian Sea, associated with viral nervous necrosis like agent. *Iranian Journal of Fisheries Sciences*, 45: pp. 43-58.