

Bacteriological and pathological investigation of skin wounds in Prussian carp (*Carassius gibelio*)

Javad Daghigh Roohi^{1*}, Alireza Mirzajani¹, Maryam Faed¹, Mohaddeseh Ahmadnezhad¹

1-Inland Waters Aquaculture Research Center, Iranian Fisheries Science Research Institute, Agricultural Research, Education and Extension Organization (AREEO), Bandar Anzali, Iran

Received: 13 July 2025 Accepted: 23 September 2025

Extended Abstract:

Introduction: Anzali Wetland, as one of the most important wetlands in the north of the Iran, has many ecological and biodiversity values. Among the fish of Anzali Wetland, the Prussian carp *Carassius gibelio* (Bloch, 1782) is an alien species for which there is no precise information about when and how it entered to Anzali Wetland. Unfortunately in the past three decades, this non-native and low-value fish has accounted for a significant portion of the catch from Anzali Wetland. In recent years 20 to 30 percent of Prussian carp caught from Anzali Wetland in late winter and early spring, has been showing symptoms such as scale loss, skin ulcers on the trunk and base of the fins, which in some cases were accompanied by bleeding, and exophthalmia. Based on clinical signs, the disease was suspected to bacterial infection.

Material and Methods: In order to investigate the causes of these ulcers, 30 Prussian carp showing clinical signs with an average weight of 250±50 gr were caught and subjected to bacteriological and histopathological examinations from february 2024 to May 2024. After sampling from the wound site and major internal organs such as the liver, spleen, and kidneys, culture was performed on basic and specific media such as BA and TSA. Then, pure cultures were prepared from the various bacteria grown in these media. Finally the bacteria were identified by biochemical tests (Macfaddin, 2000; Garrity *et al.*, 2001). For histopathological examination a tissues sample with 5 mm diameter was removed from the wound site and placed in Bowen's solution. After dehydration and clarification, the tissues were embedded in paraffin. Sections with a thickness of 5-7 µm were prepared using a microtome. The tissue sections stained with hematoxylin-eosin and a coverslip was attached to each tissue slide. The sections were imaged and studied by light microscopy (Roberts, 2001).

Results and Discussion: Based on the results of the initial cultivation and biochemical tests, two bacteria, *Aeromonas hydrophila* and *Pseudomonas aeruginosa*, were identified. Both are gram-negative, motile, and opportunistic bacteria. *Aeromonas hydrophila* can cause bacterial hemorrhagic septicemia in fish. On the other hand *Pseudomonas aeruginosa* is another waterborne pathogen that has become a major public health concern. In the pathological examination of skin and muscle tissues, extensive destruction was observed in the epidermis and dermis. Also, severe infiltration of leukocytes into the dermis indicates the presence of inflammation in this area. The normal structure of the dermis was damaged and cyst-like structures were observed in it. myofiber necrosis, decomposition of muscle cells and myolysis of muscular tissue were also among the other damages observed in these fish. Diseases

caused by these opportunistic bacteria occur under environmental stressors conditions. These bacteria, especially *Aeromonas hydrophila*, are zoonotic and can be transmitted to humans through the consumption of raw or undercooked fish.

Conclusion: Severe skin lesions in prussian carp can be caused by physical damage from natural predators of these fish in Anzali wetland or escape from gill nets, which can lead to secondary bacterial infections. Bacterial septicemia caused by *Aeromonas hydrophila* is one of the most common infectious diseases of *Carassius* genus. Since these fish are finally included in community food basket, the importance of paying attention to the health of Anzali Wetland is doubled. It is very important and necessary to observe sanitary standards in the disposal of urban, hospital, agricultural, and industrial wastewater, and especially to accelerate the construction of efficient treatment plants for coastal cities in order to prevent of the entry of various pollutants and sewages into the rivers leading to the Anzali Wetland can prevent the occurrence of such diseases in aquatic animals.

Conflict of Interest: There is no conflict of interest between the authors of the article.

Acknowledgment: This study was carried out with the financial support of Department of Environment of Guilan province. We would like to thank the management of the Inland Waters Aquaculture Research Center for their support in implementing this research, Dr. Abbasi and Mehdi Moradi for catching the required samples, and Fish whole sellers of Anzali Market for their cooperation in conducting the research.

Keywords: *Aeromonas hydrophila*, *Pseudomonas aeruginosa*, Pathology, Bacterial hemorrhagic septicemia

* Corresponding Author: javad_daghigh@yahoo.com

"مقاله پژوهشی"

بررسی باکتریایی و آسیب‌شناسی زخم‌های جلدی در ماهی کاراس (*Carassius gibelio*) تالاب انزلی

جواد دقیق روحی^{۱*}، علیرضا میرزاجانی^۱، منیره فئید^۱، محدثه احمد نژاد^۱

۱- پژوهشکده آبرزی پروری آبهای داخلی، موسسه تحقیقات علوم شیلاتی کشور، سازمان تحقیقات، ترویج و آموزش کشاورزی، بندر انزلی، ایران

تاریخ پذیرش: ۱۴۰۴/۷/۱

تاریخ دریافت: ۱۴۰۴/۴/۲۲

چکیده

در سه دهه گذشته ماهی غیربومی و کم ارزش کاراس (*Carassius gibelio*) بخش قابل توجهی از صید تالاب انزلی را به خود اختصاص داده است. در سال‌های اخیر در اواخر زمستان و با آغاز بهار زخم‌های عمیق جلدی در ناحیه پهلوها یا قاعده یکی از باله‌ها در تعدادی از ماهیان کاراس صید شده از تالاب انزلی مشاهده شده است. به منظور بررسی دلایل بروز این زخم‌ها از اسفند ۱۴۰۲ تا خرداد ۱۴۰۳ تعداد ۳۰ قطعه ماهی کاراس که علائم کلینیکی را نشان می‌دادند با وزن متوسط 250 ± 50 گرم مورد بررسی قرار گرفتند. از محل زخم‌ها و اندام‌های داخلی نظیر کبد، طحال و کلیه بر روی محیط‌های پایه و اختصاصی کشت باکتریایی انجام شد. جهت مطالعه آسیب‌شناسی بافتی و بررسی میزان آسیب وارده به بافت‌های پوست و عضلات نیز از محل زخم‌ها نمونه برداری و مقاطع بافت‌شناسی تهیه گردید. براساس نتایج حاصل از کشت اولیه و انجام آزمایش‌های بیوشیمیایی در نهایت دو باکتری *Pseudomonas aeruginosa* و *Aeromonas hydrophila* شناسایی شدند. در بررسی آسیب‌شناسی بافت پوست و عضله، تخریب وسیع در ناحیه اپیدرم و درم مشاهده شد. همچنین نفوذ شدید لکوسیت‌ها به ناحیه درم نشان‌دهنده وجود التهاب در این ناحیه بود. ساختار طبیعی درم دچار آسیب شده و ساختارهایی کیست مانند در آن مشاهده گردید. نکروز در رشته‌های عضلانی و تجزیه سلول‌های ماهیچه‌ای نیز از دیگر آسیب‌های مشاهده شده در این ماهیان بود. بیماری ناشی از این باکتری‌های فرصت‌طلب اغلب به دنبال شرایط تنش‌زای محیطی رخ می‌دهد. این باکتری‌ها، در صورت مصرف ماهیان خام یا نیم‌پز می‌تواند به انسان نیز منتقل شود. پیشگیری از ورود انواع آلاینده‌ها و فاضلاب‌ها به رودخانه‌های منتهی به تالاب انزلی می‌تواند مانع از بروز چنین بیماری‌هایی در آبزیان گردد.

کلمات کلیدی: *Pseudomonas aeruginosa*، *Aeromonas hydrophila*، آسیب‌شناسی، سپتی‌سمی باکتریایی، خونریزی دهنده

مقدمه

تالاب انزلی بعنوان یکی از مهمترین تالاب‌های شمال کشور واجد بسیاری از ارزش‌های بوم‌شناسی و تنوع زیستی است که عمدتاً بواسطه قرارگرفتن آن بین دو اکوسیستم آب شیرین و لب شور می‌باشد (Holčik and Oláh, 1992; Kimbal and Kimbal, 1973). در آخرین بررسی ماهیان حوضه تالاب انزلی از داخل تالاب انزلی، رودخانه‌های وارده و خروجی تالاب ۷۱ گونه ماهی از انواع ماهیان بومی، غیر بومی و زینتی گزارش شده‌است (Abbasi et al., 2018). از میان ماهیان تالاب انزلی، ماهی کاراس *Carassius gibelio* (Bloch, 1782) یک گونه غیر بومی است که اطلاع دقیقی در مورد زمان و نحوه ورود آن به تالاب انزلی در دست نیست. براساس گزارش‌ها این ماهی ممکن است که همراه با کپور ماهیان چینی وارد تالاب انزلی شده باشد (Karimpour and Haghighi, 1994; Sayad Bourani et al., 2001). همچنین Khosravi و همکاران در سال ۲۰۲۰ احتمال داده‌اند که کشتیرانی از دریای سیاه (حوضه رودخانه دانوب) و آزوف به سمت دریای خزر از طریق کانال ولگا-دن می‌تواند عاملی برای انتقال این گونه و تعدادی از کپور ماهیان به تالاب انزلی و حوضه جنوبی دریای خزر باشد (Abdoli et al., 2022). براساس شواهد و نقل و قول برخی از صیادان می‌توان تاریخ ورود این گونه غیربومی به تالاب انزلی را حدوداً به اواخر دهه ۵۰ تا اوایل دهه ۶۰ شمسی نسبت داد. برآورد صید ماهی کاراس در سال‌های ۱۳۷۱ تا ۱۳۷۵ نشان داد که ماهی کاراس با میانگین ۱۸۸/۷ تن رتبه نخست ماهیان صید شده از تالاب را به خود اختصاص داده بود (Haghighi and Valipour, 1997). آخرین بررسی انجام شده در سال ۱۴۰۳ نیز

نشان داد که این ماهی کم ارزش ۲۲/۱ درصد از ترکیب صید تالاب انزلی را به خود اختصاص داده و پس از اردک ماهی و کپور معمولی در رتبه سوم ماهیان صید شده از تالاب انزلی قرار دارد (Daghighi Roohi et al., 2025).

در آب رودخانه‌ها و تالاب‌ها بسیاری از انواع باکتری‌ها بطور طبیعی وجود دارند و جزء فلور طبیعی محسوب می‌شوند. *Aeromonas* یک جنس از باکتری‌ها است که در محیط‌های آبی پراکنده است. این باکتری‌ها می‌توانند آزادانه در آب زندگی کنند، ممکن است بعنوان باکتری‌های غیر بیماری زا در دستگاه گوارش برخی از جانوران آبی زندگی کنند و از طرفی ممکن است بعنوان یک عامل مهم بیماری زا مطرح شود. گروهی از این پاتوژن‌ها که اغلب در محیط‌های گرمابی دیده می‌شوند آئرومونادهای متحرک نامیده می‌شوند، زیرا به طور فعال با استفاده از تاژک شنا می‌کنند. به بیماری ایجاد شده توسط این گروه در ماهیان سپتی سمی آئروموناس متحرک^۲ گفته می‌شود (Hanson et al., 2019). بیش از ۱۲۰ گونه سودوموناس وجود دارد که همگی در محیط‌های مرطوب مانند اکوسیستم‌های آبی و خاکی حضور دارند و به عفونت گیاهان، حیوانات و انسان‌ها منجر می‌شوند (Mena and Gerba, 2009; Crone et al., 2020).

در جنس *Pseudomonas* گونه *Pseudomonas aeruginosa* اغلب در انسان و حیوانات باعث ایجاد عفونت می‌شود، باین حال، به طور طبیعی در محیط نیز وجود دارد (Moradali et al., 2017).

این پاتوژن‌ها همچنین از عوامل مهم بیماری در دوزیستان، خزندگان، پرندگان و پستانداران از جمله

^۲MAS) Motile Aeromonas Septisemia

مواد و روش‌ها

در این بررسی در دو نوبت از اسفند ۱۴۰۲ تا خرداد ۱۴۰۳ در مجموع تعداد ۳۰ عدد ماهی کاراس (C. *gibelio*) دارای علائم بیماری (شکل ۱) با وزن متوسط 50 ± 250 گرم با استفاده از دستگاه الکتروشوکر از نواحی مرکزی و غرب تالاب انزلی صید و بصورت زنده جهت بررسی به آزمایشگاه باکتری‌شناسی پژوهشکده آبرزی پروری آبهای داخلی منتقل گردید.



شکل ۱: ماهیان کاراس آلوده صید شده از تالاب انزلی: A- زخم پوستی سطحی B و C- زخم عمیق پوستی منجر به نکروز عضلات، ایجاد حفره و مشاهده اندام‌های بطنی D- پوسیدگی باله دم E- زخم‌های پوستی شدید و پوسیدگی باله دم

Figure 1: Infected prussian carp caught from Anzali Wetland: A- Superficial skin ulcer B and C- Deep skin ulcer leading to muscle necrosis, cavity formation and visibility of internal organs D- Caudal fin rot E- Severe skin ulcers and caudal fin rot

جداسازی و شناسایی باکتریایی

نمونه برداری ماهیان از زخم‌های سطحی و اندام‌های داخلی مختلف شامل کبد، کلیه و طحال در کنار شعله با کمک لوپ انجام و به محیط‌های پایه نظیر

انسان‌ها هستند. آئرومونادهای متحرک همه ماهیان آبهای شیرین و لب‌شور را آلوده نموده و می‌توانند خسارات اقتصادی قابل توجهی به پرورش ماهی وارد نمایند (Hanson et al., 2019). سپتی سمی هموراژیک با ضایعات سطحی کوچک مشخص می‌شود که منجر به ریزش فلس می‌گردد. خونریزی‌های موضعی در آبشش‌ها و سرپوش آبششی، زخم‌های جلدی، آبسه، اگزوفتالمی، و اتساع شکم از دیگر نشانه‌های این بیماری است (Austin et al., 2007). مطالعات انجام شده در مزارع پرورش ماهیان گرمابی استان گیلان در چند سال اخیر وجود بیماری سپتی سمی هموراژیک و آلودگی به باکتری *Aeromonas hydrophila* را در هر چهار گونه کپور معمولی، کپور علفخوار، کپور نقره‌ای و کپور سرگنده تأیید نموده است (Tolouei Gilani et al., 2021). در بررسی علل بروز تلفات از کپور معمولی پرورشی در قفس‌های مستقر در دریای کاسپین در استان گیلان نیز باکتری‌های *A. hydrophila* و *Pseudomonas aeruginosa* جدا شده است (Daghighi et al., 2024). در چند سال اخیر هرساله از اواخر زمستان تا اواخر بهار در ۳۰-۲۰ درصد از جمعیت ماهیان کاراس صید شده از تالاب انزلی، گاهی علائمی نظیر ریزش فلس، زخم‌های جلدی در پهلوها و قاعده باله‌ها که در برخی موارد توام با خونریزی است و همچنین بیرون زدگی چشم مشاهده می‌شود (شکل ۱). با توجه به علائم بالینی بنظر می‌رسد که عامل بیماری دارای منشأ باکتریایی باشد. به همین جهت چندین نمونه از ماهیان بیمار صید و مورد بررسی‌های باکتری‌شناسی و هیستوپاتولوژیک قرار گرفتند.

که بافت‌ها درون محلول پارافین مایع خالص در دستگاه آون و در دمای ۵۶ درجه سانتی‌گراد قرار گرفتند. بعد از آن بافت‌ها توسط پارافین در قالب‌های کاغذی قالب‌گیری شدند. سپس از قالب‌های پارافینه حاوی بافت مورد نظر توسط دستگاه میکروتوم برش‌هایی به ضخامت ۵-۷ میکرومتر تهیه شد. برش‌ها بوسیله غوطه‌وری در حمام بافت به روی لام منتقل شدند و سپس بوسیله روش هماتوکسیلین- اتوزین مورد رنگ‌آمیزی قرار گرفته و روی هر اسلاید بافتی، لامل چسبانده شد. مقاطع تهیه شده توسط میکروسکوپ نوری تصویربرداری و مورد مطالعه قرار گرفتند (Bancroft and Stevens, 1996). همچنین علائم هیستوپاتولوژیک موجود در مقاطع بافت بررسی و ثبت شدند (Roberts, 2001).

نتایج

نتایج نشان داد در ماهیان کاراس بیمار، دو نوع باکتری غالب، مشکوک به باکتری‌های *A. hydrophila* و *P. aeruginosa* شناسایی شدند که یک دسته از باکتری‌های جداسازی شده از اندام‌های پوست (زخم‌های پوستی)، کبد، طحال و کلیه، اکسیداز مثبت-کاتالاز مثبت بودند. با توجه به رنگ-آمیزی گرام، باکتری‌های مشکوک غالباً گرام منفی بوده‌اند و یک سری از باکتری‌ها، طبق جدول (۱) شناسایی شدند. در مرحله آخر باکتری در محیط GPS آگار، پرگنه‌های زرد ایجاد نمود لذا باکتری با احتمال بسیار زیاد، *A. hydrophila* شناسایی گردید. سری دوم باکتری‌ها که از کبد و کلیه جداسازی شدند با توجه به جدول (۲)، پس از کشت بر روی محیط GPS آگار،

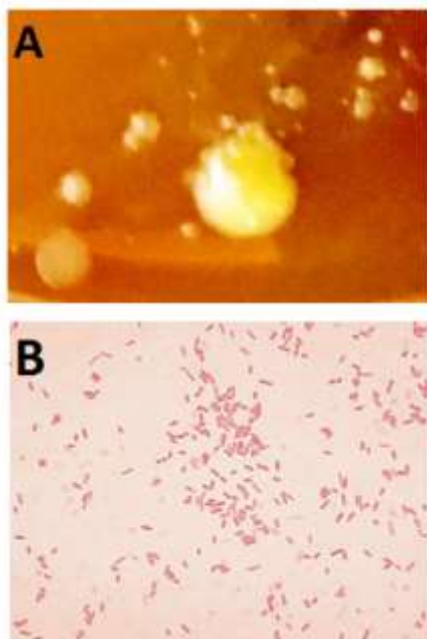
BA⁴، TSA³ منتقل شدند. پس از آن نمونه‌ها بمدت ۴۸ تا ۷۲ ساعت در دمای ۲۵ درجه سانتی‌گراد در انکوباتور مدل Kottermann ساخت کشور آمریکا، نگهداری شدند. سپس از باکتری‌های مختلف رشد یافته در این محیط‌ها، کشت خالص تهیه نموده و پس از تهیه گسترش، رنگ‌آمیزی گرم بعمل آمد. پس از اطمینان از خلوص پرگنه و تعیین برخی خصوصیات ریخت‌شناسی باکتری‌های رشد یافته، به محیط‌های کشت اختصاصی نظیر GSP آگار^۵ (محیط تشخیصی سودوموناس و آئروموناس)، سودوموناس آگار، TCBS آگار^۶ و محیط اختصاصی کلیفرم (Hicrom Coliform Agar) انتقال داده شد و با انجام آزمایشات بیوشیمیایی باکتری‌ها شناسایی شدند (Macfaddin, 2000; Garrity et al., 2001).

بررسی بافت‌شناسی

از محل زخم‌های جلدی ماهیان کاراس قطعه‌ای به ضخامت ۵ میلی‌متر جدا و جهت بررسی میزان آسیب وارده به بافت پوست و عضلات، در محلول بوئن قرار داده شد. پس از ۴۸ ساعت بافت‌ها از بوئن خارج و در الکل ۷۰ درصد قرار داده شدند. سپس مرحله آبگیری بوسیله غوطه‌ورسازی بافت‌ها در الکل با درجات ۸۰ و ۹۶ درصد و محلول ۱-بوتانل انجام شد. پس از آن عملیات شفاف‌سازی توسط غوطه‌ورسازی بافت‌ها درون مایع کلروفرم انجام شد و در ادامه بافت‌ها به ظروف حاوی کلروفرم و پارافین مایع به نسبت مساوی، در انکوباتور با دمای ۳۷ درجه سانتی‌گراد انتقال یافتند. پس از آن مرحله پارافینه کردن انجام شد. بدین ترتیب

Trypticase soy agar³
Blood agar⁴
Glutamate starch phenol red agar⁵
Thiosulfate Citrate Bile Sucrose (TCBS) Agar⁶

Inositol	+
Growth on 3% NaCl	+



شکل ۲: (A) کلنی‌های باکتری *A. hydrophila* جداسازی شده از ماهیان کاراس در محیط GPS آگار (B) ساختار میکروسکوپی باکتری *A. hydrophila*

Figure 2: (A) Colonies of *A. hydrophila* bacteria isolated from Prussian carp of Anzali Wetland on GPS agar medium (B) Microscopic structure of *A. hydrophila*

جدول ۲: نتایج آزمایشات بیوشیمیایی جهت شناسایی *P. aeruginosa*

Table 2: Results of Biochemical tests for *P. aeruginosa* identification

Tests	Results
Catalase	+
Oxidase	+
Motility	+
Indole	+
Sulphide	-
Urease	+
Starch	-
Methyl Red (MR)	+
Gelatine hydrolysis	+
Xylose	+
Mannose	+
Rhamnose	+
Mannitol	+
OF	-
Arginin Dehydrolase	+
Growth on 3% NaCl	+

P. aeruginosa شناسایی شدند (Brenner et al., 2005).

در نتیجه نمونه‌برداری از اندام‌های پوست، کبد، طحال و کلیه دو جدایه بدست آمد. نتایج نشان داد که از مجموع ماهیان کاراس نمونه‌برداری شده در دو مرحله ۲ جدایه (۵۰٪) باکتری *A. hydrophila* (شکل ۲) از خانواده ویبریوناسه و ۱ جدایه (۲۵٪) باکتری *P. aeruginosa* (شکل ۳) از خانواده سودوموناسه تشخیص داده شد. باکتری‌های *A. hydrophila* از نواحی زخم‌های پوستی و کبد و کلیه و باکتری *P. aeruginosa* از ناحیه باله و کلیه و طحال جداسازی و شناسایی شدند. ماهیان بیمار دارای برخی از علائم بالینی مانند خونریزی در سطح بدن، اتساع شکم، بیرون زدگی چشم، خونریزی آبشش، ریزش فلس و پوسیدگی باله بودند (شکل ۱).

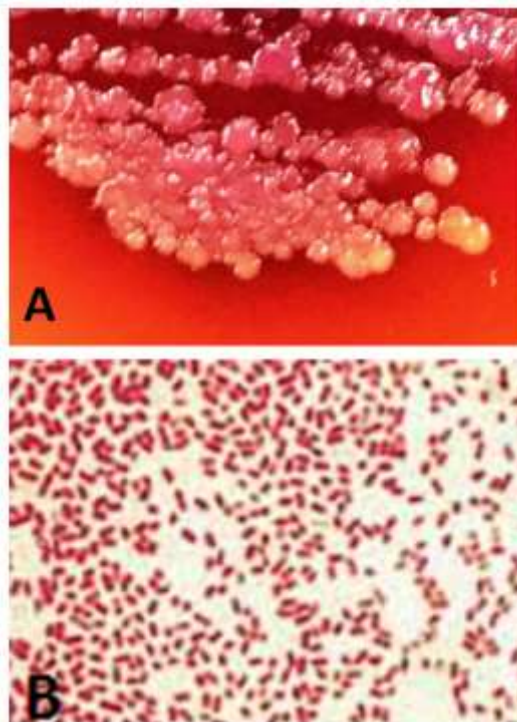
جدول ۱: نتایج آزمایشات بیوشیمیایی جهت شناسایی *A. hydrophila*

Table 1: Results of Biochemical tests for *A. hydrophila* identification

Tests	Results
Catalase	+
Oxidase	+
Motility	+
Indole	+
Sulphide	-
Urease	-
Simon Citrate	+
Methyl Red	+
Voges-Proskauer (VP)	-
Triple Sugar Iron Test (TSI)	A/A
Lysine Decarboxylase	-
Ornithine Decarboxylase	-
Arginine Decarboxylase	+
Glucose	+
Mannitole	+

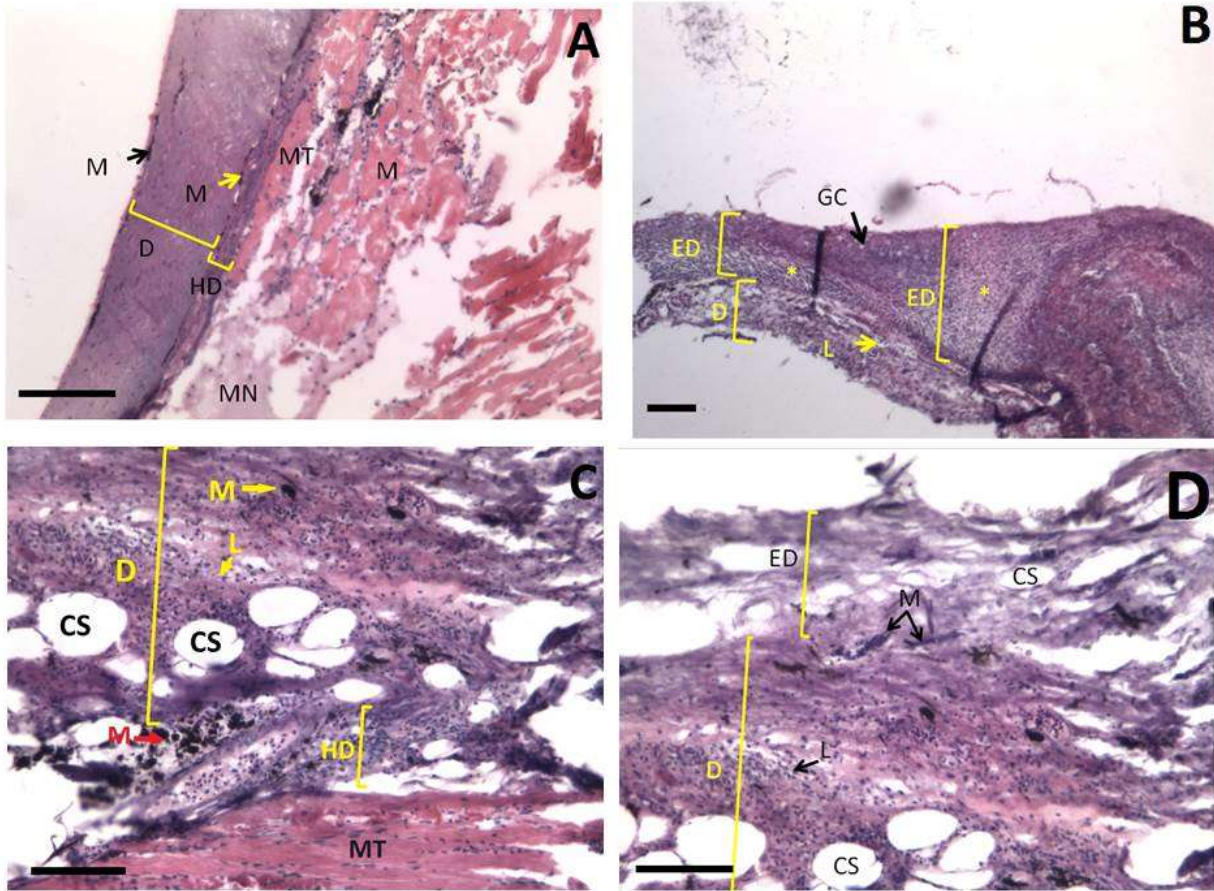
بررسی هیستوپاتولوژیک

نتایج این بررسی نشان داد که در بافت پوست برخی از نواحی واجد زخم‌های جلدی، لایه اپیدرم (ED) کاملاً از بین رفته بود (شکل ۴A) درحالی‌که در برخی نقاط دیگر لایه اپیدرم همراه با سلول‌های ترش‌حی یا گابلت سل‌ها حضور داشت اما ازدیاد و تکثیر نامتعارف سلول‌های اپیدرمی در این لایه مشاهده شد (شکل ۴B). در برخی نقاط دیگر نیز علیرغم حضور اپیدرم، سلول‌های آن دچار تخریب وسیع شده بودند (شکل ۴D). همچنین بررسی‌ها نشان داد که لایه‌های درم (D)، هیپودرم و لایه ماهیچه اسکلتی حضور داشتند، اما بخشی از لایه ماهیچه‌ای دچار نکروز (MN) شده بود و سلول‌های ماهیچه‌ای در برخی نقاط دچار تخریب و تجزیه شده بودند (شکل ۴A). نفوذ مقدار زیادی از لکوسیت‌ها و حضور ملانوسیت‌ها در لایه درم در برخی نواحی بافت پوست مشاهده شد (شکل ۴B, C, D). ساختارهای کیست مانند و آسیب در ناحیه درم نیز وجود داشت (شکل ۴C, D).



شکل ۳ (A) کلنی‌های باکتری *Pseudomonas aeruginosa* جداسازی شده از ماهیان کاراس تالاب انزلی در محیط GPS (B) ساختار میکروسکوپی باکتری *P. aeruginosa* agar

Figure 3: (A) Colonies of *P. aeruginosa* bacteria isolated from Prussian carp of Anzali Wetland in *P.* agar (B) Microscopic structure of *P. aeruginosa*



شکل ۴: ساختار میکروسکوپی پوست دارای زخم جلدی در ماهیان کاراس تالاب انزلی: (A) لایه اپیدرم از بین رفته و لایه‌های درم، هیپودرم و ماهیچه اسکلتی حضور دارند و نکروز در لایه ماهیچه‌ای و تخریب سلول‌های ماهیچه‌ای مشاهده می‌شود. (B) تکثیر و ازدیاد سلول‌ها در لایه اپیدرم و نفوذ مقدار زیادی لکوسیت در لایه درم. (C) نفوذ مقدار زیادی لکوسیت و ملانوسیت و وجود ساختارهای کیسه مانند در لایه درم. (D) تخریب وسیع در سلول‌های لایه اپیدرم مشاهده می‌شود. مقدار زیادی از لکوسیت‌ها در لایه درم نفوذ یافته‌اند. علائم اختصاری: BV: رگ خونی (Blood Vessel)، CS: ساختارهای کیسه مانند در درم (Cyst-like Structures in Dermis)، D: درم (Dermis)، ED: اپیدرم (Epidermis)، GC: سلول‌های ترشحی (Goblet Cells)، HD: هیپودرم (Hypodermis)، L: لکوسیت (Leukocyte)، M: ملانوسیت‌ها (Melanocytes)، ML: تجزیه سلول‌های ماهیچه‌ای (Myolysis of muscular tissue)، MN: نکروز در رشته‌های عضلانی (Myofiber Necrosis)، MT: بافت ماهیچه‌ای (Muscular Tissue)، علامت ستاره (*): تکثیر و ازدیاد سلول‌های لایه اپیدرم. خط مقیاس = ۱۰۰ میکرومتر، رنگ آمیزی، هماتوکسیلین-ائوزین.

Figure 4: Microscopic structure of skin with cutaneous ulcers in Prussian carp from Anzali Wetland: A) Epidermis layer is destroyed. Dermis, hypoderm and skeletal layers are present. Necrosis in muscle layer and destruction of muscle cells is observed. B) Proliferation and increase of cells in the epidermis layer and infiltration of a large amount of leukocytes into the dermis layer. C) Infiltration of large numbers of leukocytes and melanocytes and the presence of sac-like structures in the dermis layer D) Extensive destruction in the cells of the epidermal layer

Abbreviations: BV (Blood Vessel); CS (Cyst-like Structures in Dermis); D (Dermis); ED (Epidermis); GC (Goblet Cells); HD (Hypodermis); L (Leukocyte); M (Melanocytes); ML (Myolysis of muscular tissue); MN (Myofiber Necrosis); MT (Muscular Tissue); * (Proliferation and increase of cells in the epidermis layer). Scale Bar= 100µm , staining with hematoxylin and eosin.

بحث

از بررسی باکتریایی ماهی کاراس تالاب انزلی که واجد زخم‌های جلدی بودند، باکتری‌های *A. hydrophila* و *P. aeruginosa* جداسازی شد. هردوی این باکتری‌ها گرم منفی، متحرک و فرصت‌طلب هستند. بعلاوه در این تحقیق، باکتری‌های خانواده آنتروباکتریاسه، نیز از آب تالاب جداسازی شد. در تحقیقی که بر روی پارامترهای میکروبی آب تالاب انزلی انجام شد میزان باکتری‌های کلی‌فرمی و کلی‌فرم-های مدفوعی و انتروکوک در تالاب بسیار بالا و بیش از حد استاندارد بود. بالا رفتن دمای محیط، رشد جمعیت شهری در نزدیکی تالاب و ورود فاضلاب‌ها باعث افزایش بارآلودگی بوده است؛ که می‌تواند شرایط را برای رشد و تکثیر باکتری‌های فرصت‌طلب فراهم کند (Faeed et al., 2015). این امر سبب به هم خوردن تعادل باکتریایی موجود در این بوم‌سازان و در نتیجه بروز بیماری و تلفات در جانوران آبی ساکن در آن مناطق می‌گردد. بسیاری از انواع باکتری‌ها در آب رودخانه و بدن جانوران آبی ساکن در رودخانه به طور طبیعی وجود دارند و جزء فلور طبیعی محسوب می‌شوند. اغلب بیماری‌های فصلی در محیط‌های طبیعی در طی تغییرات منظم فصلی عود می‌کنند. بیماری‌های فصلی در محیط‌های طبیعی اغلب شامل عفونت‌های انگلی یا باکتریایی است. در پایان دوره زمستان و آغاز بهار در محیط‌های طبیعی مقاومت ماهیان در برابر عوامل بیماری‌زا کم شده و در این هنگام بیماری‌های انگلی و باکتریایی بروز می‌نماید (Yıldırım et al., 2024). به‌ویژه در شرایط استرس‌زا و نامساعد محیطی از جمله ورود انواع آلاینده‌ها و برهم خوردن شرایط طبیعی محیط‌های آبی که موجب تغییر و کاهش

کیفیت آب می‌شود، بسیاری از باکتری‌های فرصت‌طلب تبدیل به یک باکتری بیماری‌زا شده و می‌تواند باعث بروز بیماری و تلفات در ماهیان شوند. باکتری *A. hydrophila* و جنس *Pseudomonas* از همین گروه باکتری‌ها هستند که اغلب به دنبال شرایط محیطی تنش‌زا بروز نموده و می‌تواند سبب بروز سپتی‌سمی هموراژیک و خوردگی باله و... در ماهی‌ها شود. باکتری *A. hydrophila* در کشور چین در دهه-های ۱۹۸۰ و ۱۹۹۰، باعث شیوع بیماری و مرگ و میر بالا در آبی‌پروری چندین گونه مهم از جمله کپورعلفخوار (*Ctenopharyngodon idellus*)، فیتوفگ (*Hypophthalmichthys molitrix*)، کاراس (*Carassius carassius*)، کپور معمولی (*Cyprinus carpio*)، تیلاپای نیل (*Oreochromis niloticus*)، ماهی سیم (*Megalobrama amblycephala*) و گربه ماهی زرد (*Tachysurus fulvidraco*) گردید. *A. hydrophila* تاکنون بعنوان یکی از جدی‌ترین پاتوژن-هایی که باعث بیماری و تهدید صنعت آبی‌پروری می‌گردد توجه محققین را بخود جلب نموده است (Tian, 2010; Zhang et al., 2009). در ایران نیز گزارش‌هایی از *A. hydrophila* که سبب بیماری سپتی‌سمی باکتریایی و بروز تلفات در ماهیان گردیده وجود دارد. از آن جمله می‌توان به وقوع سپتی‌سمی باکتریایی در ماهیان کاراس رودخانه شازده رود بابلسر (Mortazi et al., 2021) و وقوع تلفات در کپور ماهیان پرورشی استان خوزستان در اثر همین بیماری اشاره نمود (Ahangarzadeh et al., 2015).

نکروز در رشته‌های عضلانی^۷، تجزیه سلول‌های ماهیچه‌ای^۸ و بطور کلی نکروز در بافت ماهیچه وجود داشت. ساختار طبیعی درم نیز دچار آسیب شده بود بطوری‌که ساختارهایی کیست مانند در ناحیه درم بوجود آمده بود. همچنین نفوذ حجم زیادی از لکوسیت‌ها به لایه درم نشان از وجود التهاب شدید در این نواحی بود. تغییر در ساختار اپیدرم، درم، هیپودرم و لایه ماهیچه‌ای پوست در مطالعه‌ای بر روی پوست‌های آسیب دیده کپور معمولی مشاهده شد که منشاء تغییرات پوستی ایجاد شده حملات باکلان‌ها به این ماهیان گزارش شد (Skoric et al., 2012). خورده شدگی‌های شدید پوستی در ماهیان کاراس مطالعه حاضر می‌تواند ناشی از آسیب‌های فیزیکی وارد شده توسط شکارچیان طبیعی این ماهیان در بوم سازگان تالاب و یا گریختن از دام‌های گوشتگیر صیادی باشد که با ایجاد زخم‌های پوستی آنها را مستعد عفونت‌های باکتریایی نموده است.

بطور کلی سپتی‌سمی باکتریایی ایجاد شده توسط *A. hydrophila* یکی از رایج‌ترین بیماری‌های عفونی ماهیان جنس *Carassius* است. در مطالعات سایر محققین داخلی نیز این زخم‌های عمیق جلدی در سال ۱۳۹۸ در ماهیان کاراس رودخانه شازده رود بابلس مشاهده شد و در بررسی ماهیان بیمار باکتری *A. hydrophila* جداسازی و بعنوان بیماری سپتی‌سمی باکتریایی گزارش شد. آنها پیشگیری از ورود انواع آلاینده‌ها و فاضلاب‌ها را به رودخانه از راه‌های اصلی پیشگیری از این بیماری و حفظ بهداشت عمومی جامعه ضروری دانستند (Mortazi, et al, 2021). *A.*

باکتری *P. aeruginosa* نیز یک پاتوژن موجود در آب است که برای بهداشت عمومی نگرانی‌های زیادی را به وجود آورده است. بسیاری از منابع آبی مخزنی برای سویه‌های پاتوژنیک *P. aeruginosa* هستند. این باکتری یک پاتوژن فرصت‌طلب است که در ماهیان بیمار موجب بروز زخم و خونریزی در پوست و قاعده باله‌ها و تیرگی رنگ می‌گردد. این باکتری‌ها می‌توانند از طریق دهان، خراش پوستی و آبشش وارد بدن میزبان شده و از راه خون در تمام بدن پخش شوند و با تولید سموم اعمال بافت‌ها را مختل کنند. دفع باکتری از طریق مدفوع ماهیان به داخل آب باعث شیوع بیماری می‌شود (Austin and Austin, 2007). مطالعات پیشین نشان داد در استان کهگیلویه و بویر احمد، دو باکتری *A. hydrophila* و *Pseudomonas* علت پوسیدگی باله در ماهی قزل‌آلای رنگین‌کمان بوده‌اند (Ejab et al., 2013).

در بررسی حاضر مشاهده شد که علائم بالینی سپتی‌سمی هموراژی باکتریایی اغلب از اواخر زمستان آغاز و تا اواخر بهار با ظهور زخم‌های وسیع جلدی در ماهی کاراس تالاب انزلی بروز می‌نماید (شکل ۱). سپتی‌سمی آئروموناسی متحرک یکی از علل رایج مرگ و میر ماهیان است (Austin and Austin, 2007). این بیماری ممکن است بدون داشتن علائم بالینی واضح، بسیار کشنده باشد و از سوی دیگر ممکن است باعث بروز زخم‌های عمیق جلدی و خونریزی در اندام‌ها گردد (Thune et al., 1993).

بررسی بافت‌شناسی نمونه‌های ماهی کاراس واجد زخم‌های جلدی نشان داد در اغلب نمونه‌های بررسی شده ناحیه اپیدرم آسیب دیده و یا به کلی از بین رفته،

سپاسگزاری می‌گردد. همچنین از مدیریت پژوهشکده آبی‌پروری آب‌های داخلی بدلیل پشتیبانی از اجرای این تحقیق، آقای دکتر کیوان عباسی به لحاظ صید نمونه‌های مورد نیاز و سماکان بازار ماهی بندر انزلی به لحاظ همکاری در انجام تحقیق قدردانی می‌گردد.

منابع

1. Abbasi, K., Moradi, M. and Mirzajani, A., 2018. Anzali Wetland Basin Fishes. Lahijan, Iran: North Green Books Publication. 144 P. [In Persian]
2. Abdoli, A., Valikhani, H., Nejat, F. and Khosravi, M., 2022. Non-native freshwater fishes of Iran (Identification, Impacts, Management). Tehran, Iran: Publication of Jihad Daneshgahi, Shahid Beheshti University. 276 P. [In Persian]
3. Ahangarzadeh, M., Ghorbanpoor, M., Peyghan, R., Sharif Rohani, M. and Soltani, M., 2015. Role of *Aeromonas hydrophila* in bacterial septicemia of cultured carps in khouzestan province. *Iranian Veterinary Journal*, 11(3), pp.5-16. [In Persian]
4. Austin, B., Austin, D.A. and Munn, C.B., 2007. Bacterial fish pathogens: disease of farmed and wild fish (fourth edition). Chichester., UK. Springer, 552 P.
5. Bancroft, J. and Stevens, A., 1996. Theory and Practice of histological techniques (fourth edition). New York, U.S.A: Churchill Livingstone, 436 P.
6. Brenner, D.J, Kreig, N. and Staley, J.T., 2005. Bergey's manual of systematic bacteriology (second edition). New York, U.S.A: Springer, 1134 P.
7. Crone, S., Vives-Flórez, M., Kvich, L., Saunders, A, M., Malone, M. and, 2020. The environmental occurrence of *Pseudomonas aeruginosa*. *Journal of Pathology, Microbiology and Immunology APMIS*. 128(3), pp.220-231. DOI: 10.1111/apm.13010
8. Daghigh Roohi, J., Sayad Boorani, M., Abkar, A., Ahmadnezhad, M., Faeed,

hydrophila، یک باکتری زئونوز است که امکان انتقال آن از آبزیان آلوده به انسان نیز وجود دارد. مصرف آبزیان آلوده به این باکتری به صورت خام و یا نیم پز می‌تواند سبب بروز علائمی از جمله دل درد شدید، تهوع، استفراغ و اسهال تا اسهال خونی گردد. گزارش آئروموناس‌ها در انسان بسیار متنوع است. برای مثال در روسیه از مجموع ۴۵۸ مورد مشکل روده‌ای حاد، ۸/۱ درصد ناشی از جنس *Aeromonas* بوده است (Pogorelova et al., 1995). همچنین در گزارش دیگری، گونه هیدروفیلا در ۵۰ بیمار مبتلا به سیروز کبدی یافت شده است (Qu et al., 2003; Raissy, 2017).

نتیجه‌گیری

از آن جایی که ماهیان صید شده از تالاب انزلی در نهایت در سبد غذایی افراد جامعه قرار می‌گیرند، اهمیت توجه به بهداشت این بوم سامانه دو چندان می‌گردد. برای دستیابی به این مهم اعمال تمهیداتی جهت پیشگیری از ورود آلاینده‌ها به این تالاب ارزشمند بسیار حائز اهمیت است. رعایت موازین بهداشتی در شیوه دفع فاضلاب‌های شهری، بیمارستانی، کشاورزی، صنعتی و بویژه تسریع در احداث تصفیه خانه‌های کارآمد برای شهرهای ساحلی بمنظور پیشگیری از ورود آلاینده‌ها به رودخانه‌ها، تالاب و دریا برای محافظت از این بوم سامانه‌های آبی بسیار با اهمیت و ضروری است.

سپاسگزاری

بدینوسیله از مدیریت اداره کل محیط زیست استان گیلان به جهت حمایت مالی از اجرای این تحقیق

- Lagoon and its watershed. Report prepared for the project - Anzali Lagoon productivity and fish stock investigations. Food and Agriculture Organization, Rome, FI: UNDP/IRA/88/001 Field Document 2: x 109p.
16. Karimpour, M. and Haghighi, D., 1994. Fish of Anzali Wetland, their fishing structure, harvest rate and some of their biological characteristics. Biennial report 1992 and 1993. Guilan Fisheries Research Center. Bandar Anzali, 44 P. [In Persian]
 17. Khosravi, M., Abdoli, A., Ahmadzadeh, F., Saberi- Pirooz, R., Rylková, K. and Kiabi, B.H., 2020. Toward a preliminary assessment of the diversity and origin of Cyprinid fish genus *Carassius* in Iran. *Journal of Applied Ichthyology*. 36(4), pp.422-430. DOI: 10.1111/jai.14039 [In Persian]
 18. Kimbal, K. D. and Kimbal, S.F., 1973. The limnology of the Anzali Mordab, Iran. Study of eutrication problem. Technical Report Iranian Department of Environment, Guilan Fishery Research Center, Tehran, Iran. 41 P.
 19. Macfaddin, J.E., 2000. Biochemical Tests for Identification of Medical Bacteria (3th editions). London, UK. 12. Lippincott Williams and Wilkins. 552 P.
 20. Mena, K.D. and Gerba, C.P., 2009. Risk Assessment of *Pseudomonas aeruginosa* in Water. In: Whitacre, D. (eds) Reviews of Environmental Contamination and Toxicology Vol 201. Springer, Boston, MA. DOI: 10.1007/978-1-4419-0032-6_3
 21. Moradali, M. F., Ghods, S. and Rehm, B.H., 2017. *Pseudomonas aeruginosa* Lifestyle: A Paradigm for Adaptation, Survival, and Persistence. *Frontiers in Cellular and Infection Microbiology*, 7, 30, pp.1-29. DOI: 10.3389/fcimb.2017.00039
 22. Mortazi, M., Omidzahir, Sh. and Akhoundian, M., 2021. Study the occurrence of *Aeromonas hydrophila* septicemia in *Carassius gibelio* of M. and Hosseinjani, A., 2024. Evaluation of common carp (*Cyprinus carpio* Linnaeus, 1758) breeding in the cages located in the Caspian Sea based on its health and pathology status. *Journal of Aquaculture Development*, 18(1), pp.42-52. DOI: 10.71901/jad-2024-1-841 [In Persian]
 9. Daghigh Roohi, J., Mirzajani, A., Abbasi Ranjbar, K., Faeed, M., Ghasemi, M. and, 2025. Catch composition, abundance and health status of commercial fish in Anzli Wetland. Iranian Fisheries Science Research Institute, Inland Waters Aquaculture Research Center. Bandar Anzali, 50 P. [In Persian]
 10. Ejab, R., Ranjbari ghorbani, A. and Menshadi golchin, A., 2013. Bacterial study of rainbow trout fin rot with emphasis on the two genera *Aeromonas* and *Pseudomonas*, The Second National Conference on the Development and Breeding of Coldwater Fish, pp.537-547. [In Persian]
 11. Faeed, M., Babae, H. and Abedini, A., 2015. Study of microbial and physicochemical parameters in Anzali Wetland. *Journal of Wetland Ecobiology*. 7(25), pp.45-54. [In Persian]
 12. Garrity, G.M., Boone, D.R. and Castenholz, R.W., 2001. Bergey's Manual of Systematic Bacteriology (second edition). New York, U.S.A: vol. 1 Springer-Verlag. pp.119-141.
 13. Haghighi, D. and Valipour, A., 1997. Fish of Anzali Wetland, their fishing structure, harvest rate and their biological characteristics. Biennial report 1994 and 1995. Inland Waters Aquaculture Research Center. Bandar Anzali, 119 P. [In Persian]
 14. Hanson, L.A., Hemstreet, W.G. and Hawke, J.P., 2019. Motile *Aeromonas* Septicemia (MAS) in Fish. Southern Regional Aquaculture Center, SRAC Publication No. 0478.
 15. Holčík, J. and Oláh, J., 1992. Fish, fisheries and water quality in Anzali

- 10.1016/0959-8030(93)90028-A
30. Tian, T., 2010. Separation and identification of *Aeromonas hydrophila* from fishes and research on drug resistance. Huazhong Agricultural University (Master Degree Thesis). Wuahan. DOI: 10.7666/d.y1799354
31. Tolouei Gilani, J., Goudarztalejrdi, A., Yavari, M. and Nouri Kalourazi, M., 2021. Isolation and Identification of *Aeromonas hydrophila* from Cyprinidae Suspected with Hemorrhagic Septicemia in Pools of Warm Water Fishes in Gilan Province. *International Journal of Nutrition Sciences*, 6(1), pp.52-58. DOI: 10.30476/IJNS.2021.90253.1121
32. Yıldırım, P., Kan, Ş, Güçlü, S., Özmen, Ö, Özdamar, A., Bahrioğlu, E. and Kubilay, A., 2024. Bacterial and Parasitic Co-Infection in *Carassius gibelio* Bloch, 1782 Caught in the Onaç Reservoir, Türkiye. *Journal of the Hellenic Veterinary Medical Society*, 75(2), pp.7315–7324. DOI: 10.12681/jhvms.34180
33. Zhang, Y., Zhang, X. and He, S., 2009. Research on culture conditions for *Aeromonas hydrophila* vaccine-oriented bacterial solution and inactivation method. *Journal of Jiangxi Agricultural University*, 31(1), pp.31-34. DOI: 10.3969/j.issn.1000-2286.2009.01.008
- Shazde River of Babolsar. *Veterinary Researches and Biological Products*, 34(1), pp.140-147. DOI: 10.22092/vj.2020.128309.1645 [In Persian]
23. Pogorelova, N.P., Zhuravleva, L.A., Ibragimov, F.K.H. and Iushchenko, G.V., 1995. Bacteria of the genus *Aeromonas* as the causative agents of saprophytic infection. *Journal of Microbiology, Epidemiology and Immunobiology*, 4(9), pp.9–12. [In Russian]
24. Qu, F., Cui, E. B., Xia, G. M., He, J. Y., Hong, W., Li, B. and Mao, Y.L., 2003. The clinical features and prognosis of *Aeromonas* septicaemia in hepatic cirrhosis: a report of 50 cases (in Chinese). *Zhonghua Nei Ke Za Zhi*, 42 (12), pp.840-842. [In Chinese]
25. Raissy, M., 2017. Bacterial zoonotic disease from fish: a review. *Journal of Food Microbiology*, 4(2), pp.15-27. [In Persian]
26. Roberts, R. J., 2001. Fish Pathology (3th edition). London, England. W.B. Saunders. Harcornt Publishers Co Ltd., 472 pp.
27. Sayad Bourani, M., Nezami, S. and Hasanzadeh Kiabi, B., 2001. Biometry and population dynamics of Prussian carp (*Carassius auratus gibelio*) in Anzali Wetland. *Iranian Scientific Fisheries Journal*, 10(3), pp.57-70. DOI: 10.22092/isfj.2001.115810 [In Persian]
28. Skoric, S., Raskovic, B., Poleksic, V., Gacic, Z. and Lenhardt, M., 2012. Scoring of the extent and intensity of carp (*Cyprinus carpio*) skin changes made by cormorants (*Phalacrocorax carbo sinensis*): relationship between morphometric and histological indices. *Aquaculture International*, 20(3), pp.525-535. DOI: 10.1007/s10499-011-9483-3
29. Thune, R.J., Stanley, L.A. and Cooper, R.K., 1993. Pathogenesis of Gram-negative bacterial infections in warmwater fish. *Annual Reviews of Fish Diseases*, 3, pp.145-185. DOI: